# 第23回 心臓性急死研究会

## プログラム抄録集

**日　時：2010年12月18日(土)　9:30～18:10**

**会　場：東京コンファレンスセンター・品川**

〒108-0075　東京都港区港南1-9-36　アレア品川5階
TEL.03-6717-7000
http://www.tokyo-cc.co.jp/index.html

◆**参　加　費：1,000円**

◆**当番世話人：徳留 省悟**　獨協医科大学
**下川 宏明**　東北大学

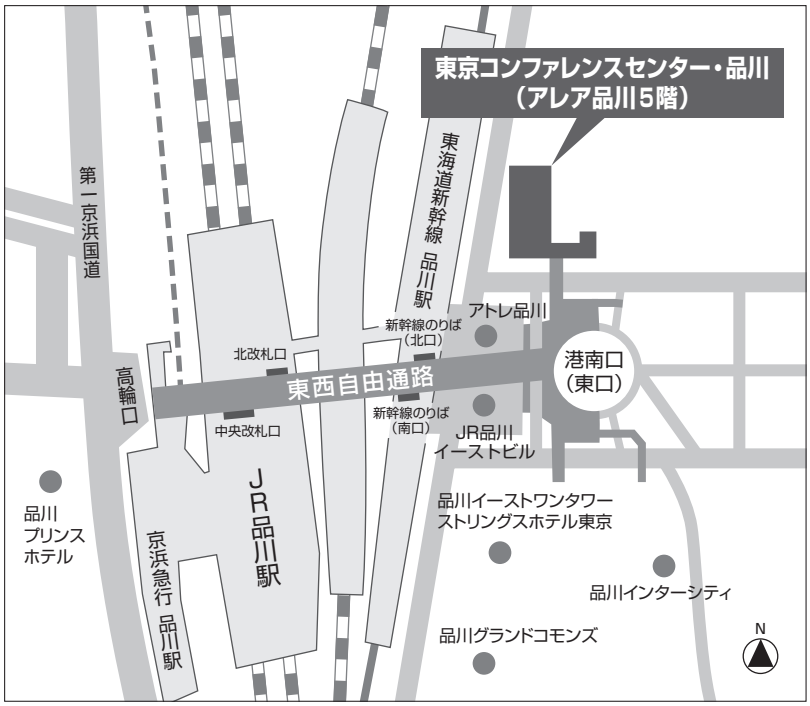


JR品川駅港南口(東口)より徒歩2分

**共 催：心臓性急死研究会**

バイエル薬品株式会社

## 〈ご案内〉

### 1. 総合受付

**1）日　時：12月18日（土）9：00開始**

**2）場　所：5階「大ホール」前ロビー**

**3）参加費：￥1,000**

**引き替えにネームタグ（兼 出席証明書・領収証）をお渡しします．**

### 2. 一般演題

**1）座長：**セッションの終了時刻を厳守いただきますようお願いいたします．
**演題によって発表討論時間が異なりますので，プログラムで各演者の持ち時間をご確認の上，規定時間内での進行をお願いいたします．**

**2）発表者：**

- 受付は研究会当日の9：00より，5階「大ホール」前ロビーにて行います．
  発表の20分前までには必ず受付をお済ませ下さい．
- 演題数が多いので，1例報告は持ち時間**9分（発表6分＋質疑3分）**，複数報告または基礎研究報告は持ち時間**11分（発表7分＋質疑4分）**といたしました．
  プログラムで予めご確認の上，時間厳守をお願いいたします．
- 発表枚数は原則として10枚以内でお願い致します．
- 会場内にコンピューターの待機用デスクを設けています．そこで発表前にデータをご確認頂き，発表に備えて下さい．
- ご発表は，リモートプレゼンテーションを使用して頂きます．

〈PC本体を持込まれる方〉

- 受付スタッフの指示に従って試写用モニタで確認をして下さい．
- モニタ出力端子が，Dsub-15ピン・3段以外はプロジェクタとの接続が出来ません．
  この形式以外の端子は接続用のアダプタが必要ですので必ずご持参下さい．また，バッテリ切れを防ぐため電源アダプタをご用意下さい．
- 画面の解像度はXGA（1024×768）です．このサイズより大きい場合はスライドの周囲が切れてしまいますので，画面の設定をXGAに合わせて下さい．
- 動画等がある場合には，予め受付スタッフにお伝え下さい．
- バックアップメディアも持参されることをお勧めします．

〈データのみ持込まれる方〉

- メディアはCD-RまたはUSBフラッシュメモリのみ受付けます．
- 受付スタッフの指示に従ってデータをコピーし，試写を行って下さい．
- 研究会で用意しますパソコンのOSはWindows XP，Vista，MacOS10.4です．各OSに対応するアプリケーションは以下のとおりとなります．
  Windows XP……Microsoft Office 2010，2007，2003
  Windows Vista…Microsoft Office 2010，2007，2003
  Macintosh……Microsoft Office 2008，2004
  （Macintoshの対応OSはOSX以降となり，クラシック環境には対応いたしませんのでご注意ください．）
  フォントはOS標準のもののみ対応致します．画面の解像度はXGA（1024×768）です．
- 動画等がある場合には，予め受付スタッフにお伝え下さい．なお，動画データ等の参照ファイルは全て同じフォルダに入れて下さい．

### 3. 世話人会（12：12～12：42）

4階401号室にて世話人会を行いますので，世話人の先生方はお集まり下さい．
なお，午前のセッションの進行によっては開始時間が遅れる場合があります．

発表して頂いた演題は，雑誌『心臓』のSUPPLEMENTに掲載する予定です．
下記の執筆要項をご参照の上，投稿下さいますようお願い致します．

## ● 医学雑誌「心臓」研究会・執筆規定 ●

**医学雑誌「心臓」用に研究会の論文を投稿される場合は，下記の規定に従いご執筆をお願い申しあげます．なお，最終締切は平成23年1月31日とさせて頂きます．**

**●原稿枚数：本文－6,000字程度（図表，引用文献を含む）．なお，これに討論が併載されることになりますが，討論部分の採否は幹事に一任させて下さい．**

**●原稿の提出は，オリジナル原稿１部，コピー１部および原稿と図表のデータをお送り下さい．データはメール添付または郵送にてお送りいただければ幸いです．**

### ■執筆要綱

1）本文・図・表は原則として和文とし，やむをえない場合以外は，外国語を用いない．また，日本語化した外国語はカタカナで書き，人名・地名・薬品名は原語を用いる．原則的に略語は用いず，やむを得ず使用する場合は，その初出箇所で内容を明記する．外国語（病名・一般薬品名など）の頭文字は，固有名詞および文頭の場合を除きすべて小文字とする．医学用語は，日本医学会編医学用語辞典，循環器学用語集に準じてください．規定用語以外は基本的に本誌の適正表記に準じ，統一させていただきます．

2）原稿の１枚目に必ず『第23回心臓性急死研究会投稿原稿』と校正用紙のご送付先（連絡先）をご明記ください．
　原稿作成ソフトとして，WindowsのMS Wordを推奨しています．その他のワープロソフトを使う場合には，ソフト名，バージョンを明記の上，テキストデータ（拡張子「.txt」）をお送りください．図表に関しましては， MS Power PointまたはJPEGデータにてお送りください．
　原稿・図表データはメールでお送りいただくか（宛先：shinzo@kk-kyowa.co.jp）CD等に保存して，別途ご郵送ください．メールの場合には，１通あたりの添付データ容量が３MBを超えないようにご注意いただきますようお願いいたします．

3）表題，著者名は本文の体裁にならって和英併記とし，600字以内の和文抄録を付して下さい．

4）キーワード５語以内を付して下さい．

5）文献は引用順とし，記載方法は下記に準じて下さい．著者，共著者については4名までは全員記載し，５名以上は３名までを記載し，「ほか」または「et al」としてください．ページ数は最初と最後を入れてください．

［例］

1）Wahr DW, Ports TA,Botvinick EH, et al：The effects of coronaryangioplasty and reperfusion on distribution of myocardial flow. Circulation 1985；72：334-343

2）秋山英明，半田俊之介，藤井　効，ほか：冠動脈疾患における側副血行の役割．心臓 1984；16：259-264

3）Wood P：Diseases of the Heart and Circulation. Philadelphia, JB Lippincott, 1956, 839-857

4）須磨幸蔵，竹内靖夫：冠動脈疾患．小児心臓外科学．新小児医学体系No.33，中山書店，1981, 451-460

6）他の文献から文章・図・表などを引用転載される場合は，前もって著作権者の了解を得てください．著作権者との交渉は，投稿者の責任においてお願いします．

7）研究内容は必ず，倫理性に配慮されたものにしてください．また，患者情報の記載がある内容については，患者の個人情報保護に十分配慮し，患者氏名，イニシャルなどは記載せず，個人を同定できる年月日の記載は「○年○月」「○年○月初旬」「入院後第○病日目」などと執筆してください．顔写真は本人と特定できないよう配慮してください．

### ■校正要綱

レイアウトした校正用紙を郵送致しますので，ご連絡先をご明記ください（ご自宅，または勤務先のご住所，TEL＆FAXなど）．後日著者校正をお願い致します．

### ■原稿送付先

〒105-0004 東京都港区新橋2-20-15 新橋駅前ビル１号館２階
（株）協和企画制作局内 『心臓』編集室（担当：小田桐吾子）
TEL & Fax：03-3571-3176　e-mail：shinzo@kk-kyowa.co.jp

# プログラム

◆ 開会の挨拶：徳留 省悟　獨協医科大学 法医学講座　*9:30～9:35*

## Session Ⅰ　Brugada症候群　*9:35～10:31*

●座 長：西崎 光弘　横浜南共済病院 循環器内科
　　高橋 尚彦　大分大学医学部 臨床検査診断学講座

**1. 重症冠動脈疾患を合併したBrugada症候群の1例**
柳下 敦彦　東京医科歯科大学大学院医歯学総合研究科 循環制御内科学　〔発表6分・質疑3分〕

**2. 高齢でVfで発症し，完全右脚ブロックにより顕性化したと考えられたブルガダ症候群の1例**
船越 公太　九州大学大学院医学研究院 循環器内科学　〔発表6分・質疑3分〕

**3. 予防的ICD植え込み後に心室細動を発症したBrugada症候群の1例 ―伝導遅延の関与―**
島田 博史　東京都立広尾病院 循環器科　〔発表6分・質疑3分〕

**4. 飲酒が心室細動の誘発に関与したと考えられたBrugada症候群の1症例**
大久保 公恵　日本大学医学部附属板橋病院 循環器内科　〔発表6分・質疑3分〕

**5. Brugada型心電図を呈した高齢女性**
百名 洋平　九州厚生年金病院 内科　〔発表7分・質疑4分〕

**6. ピルジカイニド中毒により促進心室固有調律，ブルガダ心電図を呈した1例**
加藤　勲　愛知医科大学 循環器内科　〔発表6分・質疑3分〕

## Session Ⅱ　WPW症候群 / 房室ブロック　*10:32～11:23*

●座 長：平尾 見三　東京医科歯科大学大学院医歯学総合研究科 循環制御内科学
　　中里 祐二　順天堂大学医学部附属浦安病院 循環器内科

**7. 当院の心室細動患者における，下方および側方誘導早期再分極所見の検討**
坂部 茂俊　山田赤十字病院 循環器科　〔発表7分・質疑4分〕

**8. WPW症候群とearly repolarization syndromeを合併した特発性心室細動の1例**
高橋 尚彦　大分大学医学部 臨床検査診断学講座　〔発表6分・質疑3分〕

**9. Ⅱ度以上の房室ブロックを伴う筋緊張性ジストロフィーに対する植え込み型除細動器の必要**
武　寛　岡山大学大学院医歯学総合研究科 循環器内科　〔発表7分・質疑4分〕

**10. 完全房室ブロックに対しペースメーカー植え込み後，心室細動/心室頻拍を発症し，ICDの再植え込み手術を必要とした心サルコイドーシス疑いの2症例**
西山 信大　慶應義塾大学医学部 循環器内科　〔発表7分・質疑4分〕

**11. 約3分間の心室停止が記録された発作性房室ブロックの1例**
加藤 孝佳　山口大学大学院医学系研究科 器官病態内科学　〔発表6分・質疑3分〕

## Session Ⅲ　QT延長　11:24～12:11

●座 長：大江　透　心臓病センター榊原病院 循環器内科
　　堀江　稔　滋賀医科大学 呼吸循環器内科

**12. Bepridil投与後に著明なQT延長から心室細動を生じた頻脈性心房細動に伴う頻脈誘発性心筋症の1例**
飛梅　威　埼玉医科大学国際医療センター 心臓内科　〔発表6分・質疑3分〕

**13. QT延長，TdPを発症した筋緊張性ジストロフィー症の1例**
鈴木　紅　青梅市立総合病院 循環器科　〔発表6分・質疑3分〕

**14. Short coupled variant of torsade de pointesが示唆された運動誘発性心室細動の1例**
椚田 房紀　岩手医科大学内科学講座 循環器・腎・内分泌内科分野　〔発表6分・質疑3分〕

**15. 心房細動を合併した高齢者QT延長症候群の2症例**
山口 由明　富山大学大学院医学薬学研究部 内科学第二　〔発表7分・質疑4分〕

**16. 低酸素脳症が残存したカテコラミン誘発性心室頻拍の1例**
脇屋 桃子　東邦大学医療センター大橋病院 循環器内科　〔発表6分・質疑3分〕

■ 昼食休憩（世話人会 12:12～12:42）　12:12～13:00

## Session Ⅳ　心肺蘇生 / AED　13:00～14:10

●座 長：和泉　徹　北里大学医学部 循環器内科学
　　三田村 秀雄　東京都済生会中央病院 心臓病臨床研究センター

【特別報告】
**安全なロードレースを目指して～日本陸連医事委員会の取り組み～**
真鍋 知宏　杏林大学医学部第二内科・日本陸上競技連盟医事委員会　〔30分〕

**17. 空手の試合中に心肺停止を来たしAEDを用いた心肺蘇生により救命された心臓震盪の14歳男児例**
貝沼 圭吾　三重大学大学院医学系研究科病態解明医学講座 小児科学分野　〔発表6分・質疑3分〕

**18. 電話によるCPRの指導により救命しえた特発性心室細動の1例**
斎藤 友紀雄　東京医科大学 第2内科　〔発表6分・質疑3分〕

**19. AEDが使用され集中治療を受けた連続26例の予後と蘇生後脳症の評価**
米良 尚晃　杏林大学医学部第二内科・不整脈センター　〔発表7分・質疑4分〕

**20. 当院における院外心肺停止患者の現状と予後因子の検討**
石川 尚子　北里大学医学部 循環器内科学　〔発表7分・質疑4分〕

# プログラム

## Session V　心筋症　14：11～15：27

●座 長：加藤 林也　名古屋掖済会病院 循環器科
小林 洋一　昭和大学医学部内科学講座 循環器内科学部門

**21. 心破裂を来した，たこつぼ心筋障害の1例**
山本 智彦　新日鐵八幡記念病院 循環器内科　〔発表6分・質疑3分〕

**22. 急性の経過をたどったたこつぼ型心筋症の1例**
木内 俊介　東邦大学医療センター大森病院 救命救急センター 循環器内科　〔発表6分・質疑3分〕

**23. 心室細動を発症した突然死の家族歴を有する肥大型心筋症の1例**
猪俣 純一郎　富山県立中央病院 内科（循環器）　〔発表6分・質疑3分〕

**24. AED使用により院外心肺停止から蘇生された閉塞性および非閉塞性肥大型心筋症の2症例**
佐々木 基起　久留米大学 心臓血管内科　〔発表7分・質疑4分〕

**25. 当院へ搬送された難治性心室細動の1例**
伊佐 泰樹　産業医科大学病院 救急・集中治療部　〔発表6分・質疑3分〕

**26. 14年間の経過を観察し，心室細動に至り，剖検を行ったアルコール性心筋症の1例**
木村 義隆　仙台医療センター 循環器科　〔発表6分・質疑3分〕

**27. 失神を契機に発見された不整脈源性右室心筋症類似病態を呈した全身性強皮症の1例**
山崎　浩　筑波大学大学院人間総合科学研究科 循環器内科　〔発表6分・質疑3分〕

**28. 左室緻密化障害の2剖検例**
佐藤 文子　東京都監察医務院，東海大学医学部基盤診療学系法医学　〔発表7分・質疑4分〕

■ 休　憩　15：28～15：40

## Session Ⅵ 冠攣縮性狭心症 15:40～16:27

●座 長：庭野 慎一 北里大学医学部 循環器内科学
安田 聡 東北大学大学院 循環器病態学

**29. トレッドミルテストで運動誘発性冠攣縮性狭心症と診断できた心室細動蘇生後の1症例**
宮永 哲 埼玉県立循環器・呼吸器病センター 循環器内科 〔発表6分・質疑3分〕

**30. 冠攣縮性狭心症を有するが，その他の不整脈原性基質が否定できない心室細動蘇生例に対する植込み型除細動器（ICD）の適応に関する検討**
本間 英恵 日本医科大学多摩永山病院 内科・循環器内科 〔発表6分・質疑3分〕

**31. Kounis症候群により心停止を来した2症例**
福永 寛 国立病院機構岩国医療センター 循環器科 〔発表7分・質疑4分〕

**32. 心室細動が初発症状であった心サルコイドーシスの1症例**
大西 克実 昭和大学医学部内科学講座 循環器内科部門 〔発表6分・質疑3分〕

**33. シロリムス溶出性ステント留置3年後に超遅発性ステント血栓症を発症し，更にその2年半後に院外心停止を来した1例**
武田 守彦 東北大学大学院 循環器病態学 〔発表6分・質疑3分〕

## Session Ⅶ 急性心筋梗塞 / 冠動脈疾患 16:28～17:15

●座 長：櫻田 春水 東京都立広尾病院 循環器科
阿部 芳久 秋田県成人病医療センター 循環器科

**34. 左主幹部急性心筋梗塞を発症した左冠動脈起始異常症の1例**
鈴木 進 市立四日市病院 循環器科 〔発表6分・質疑3分〕

**35. 特異な冠状動脈奇形を伴った冠状動脈瘤破裂により死亡した1剖検例**
黒須 明 獨協医科大学 法医学講座 〔発表6分・質疑3分〕

**36. PCI後にslow flowからVf stormとなりPCPSにて救命し得た下壁梗塞の1例**
森谷 尚人 鳥取赤十字病院 循環器科 〔発表6分・質疑3分〕

**37. Holter心電図記録中に左主幹部閉塞による急性心筋梗塞を発症し，反復する心室頻拍と心停止が記録された1例**
佐藤 弘典 横浜南共済病院 循環器内科 〔発表6分・質疑3分〕

**38. 低体温療法適応の急性冠症候群についてどのような症例に緊急PCIを行うか**
高橋 宗一郎 山梨県立中央病院 循環器内科 〔発表7分・質疑4分〕

# プログラム

## Session Ⅷ 肺塞栓症 / 薬物治療　17：16～18：03

●座 長：鎌倉 史郎　国立循環器病研究センター 心臓血管内科
樗木 晶子　九州大学大学院医学研究院 保健学部門

**39. 右下腹部痛を主訴とし，PCPSおよび緊急手術を要した重症急性肺血栓塞栓症の1例**
清水 嘉人　マツダ（株）マツダ病院 循環器科　〔発表6分・質疑3分〕

**40. 肺塞栓症による心肺停止を来した3例 ～救命のための治療戦略の検討～**
長谷川 潤　北九州市立八幡病院 循環器科　〔発表7分・質疑4分〕

**41. 若年女性の鼻中隔弯曲症手術全身麻酔導入時，心肺停止をきたしたが蘇生に成功した1例**
植島 大輔　横浜市立みなと赤十字病院 心臓病センター内科　〔発表6分・質疑3分〕

**42. 心室細動に対しNifekalantが無効でAmiodaroneが有効であった維持透析患者の1例**
阪部 優夫　静岡赤十字病院 循環器科　〔発表6分・質疑3分〕

**43. 除細動通電不応性のVFストームで来院し，イソプロテレノール・キニジンが有効であったJ波関連特発性心室細動の1例**
飯嶋 賢一　新潟大学大学院医歯学総合研究科 循環器学分野　〔発表6分・質疑3分〕

◆閉会の挨拶：下川 宏明　東北大学大学院 循環器病態学　18：04～18：10

# 抄 録

● 演 題 1

## 重症冠動脈疾患を合併したBrugada症候群の1例

柳下 敦彦，樋口 晃司，稲葉 理，田中 泰章，川端 美穂子，蜂谷 仁，平尾 見三
東京医科歯科大学 循環器内科

【症例】脂質異常症のある59歳の男性．失神歴や突然死の家族歴はない．2009年7月中国で登山中（標高1600m）に前駆症状のない失神を認めた．現地医療機関では明らかな原因の特定に至らず帰国した．帰国後に当院を受診され，心電図上，洞調律，不完全右脚ブロック，V1-2でのSaddle back型のST上昇を認め，一肋間上ではCoved型を呈した．Brugada症候群の疑いで，2009年10月にEPSを施行．600/240/210の期外刺激で再現性をもって心室細動（Vf）が誘発された．EPS後に施行したCAGでは右冠動脈の完全閉塞と左下行枝と回旋枝の高度狭窄を認めた．3枝病変に対してPCIと薬物療法による虚血の解除を行い，2009年12月に再度EPSを施行した．500/240の単発刺激でVfが誘発され，Brugada症候群の合併と診断し，ICD植込み術を施行した．ICD植込み後は失神やICDの作動もなく経過している．本症例はBrugada症候群に重症冠動脈疾患を合併した症例と考えられ，失神の原因診断に苦慮した一例であった．

● 演 題 2

## 高齢でVfで発症し，完全右脚ブロックにより顕性化したと考えられたブルガダ症候群の1例

船越 公太，向井 靖，竹本 真生，井上 修二朗，樗木 晶子，砂川 賢二
九州大学病院 循環器内科

【症例】80歳代男性．失神の既往はなかった．平成22年2月テレビ試聴中に一過性に失神し，前医ICU入室後に突然心室細動が捉えられ電気的除細動にて蘇生に成功した．冠動脈造影は正常で，攣縮誘発試験も陰性，明らかな器質的心疾患は認めなかった．数年前の心電図では完全右脚ブロックおよびBrugada型心電図でなかったが，今回心室細動発症前後の心電図では完全右脚ブロックと，V1のJ点-ST上昇を認めBrugada症候群が疑われた．サンリズム負荷ではcoved型ST上昇が誘発された．ICD埋め込み後にバックアップレートを60拍/分とし，プレタール内服を開始したところ右脚ブロックおよびJ-ST上昇は消失した．Brugada症候群はNaチャネル異常による右室流出路の心内膜/心外膜における再分極の時相のばらつきが本態であり，今回完全右脚ブロックをきっかけに顕在化したと考えられた興味深い症例であり報告する．

● 演 題 3

## 予防的ICD植え込み後に心室細動を発症したBrugada症候群の1例 ―伝導遅延の関与―

島田 博史[1)]，仲井 盛[1)]，西村 卓郎[1)]，渡邊 智彦[1)]，北村 健[1)]，岩澤 仁[1)]，松下 紀子[1)]，石川 妙[1)]，北條 林太郎[1)]，林 武邦[1)]，吉村 拓巳[1)]，小宮山 浩大[1)]，辰本 明子[1)]，田辺 康宏[1)]，深水 誠二[1)]，手島 保[1)]，櫻田 春水[1)]，西崎 光弘[2)]，平岡 昌和[3)]

1）東京都立広尾病院 循環器科，2）横浜南共済病院 循環器センター，3）東京医科歯科大学

【症例】41歳男性．39歳時の健康診断で心電図異常を指摘され来院した．肋間上の心電図でtype1 Brugada心電図を認めた．加算平均心電図では心室遅延電位陽性であった．その後，経過中に間欠的なQRS幅の増大が認められたため，心臓電気生理学的検査を施行した．右室心尖部，右室流出路からの心室プログラム刺激で再現性をもって心室細動（VF）が誘発された．無症候例で明らかな家族歴もなかったが，QRS幅増大という伝導遅延の所見が見られたため，予防的にICDを植え込んだ．その後の経過中の心電図記録では常時QRS幅は延長していた．ICD植え込み24ヵ月後，睡眠中の午前1時46分にICDの作動を自覚した．ICDの心内心電図でVFによる適切作動を認めた．本例ではVFの発生に伝導遅延の関与が考えられた．

● 演 題 4

## 飲酒が心室細動の誘発に関与したと考えられたBrugada症候群の1症例

大久保 公恵，渡辺 一郎，奥村 恭男，永嶋 孝一，真野 博明，小船 雅義，小船 達也，中井 俊子，国本 聡，平山 篤志

日本大学医学部附属板橋病院 循環器内科

【症例】25歳男性．H22年1月9日飲酒中突然5分程度の意識消失を認めた．同席者が心肺停止を確認している．近医に搬送され診察中に動悸を訴え，心電図モニターをつけたところ心室性期外収縮の散発から心室細動（VF）となり電気的除細動200Jで自己心拍再開し，当院に搬送された．既往歴に特記すべきことなし，家族歴に母方の祖母の弟が30代でCPA蘇生歴あり．心電図は洞調律でtype 1 Brugada型心電図であった．冠動脈造影では有意狭窄はみられず，アセチルコリン負荷によるspasm誘発では左冠動脈で瀰漫性に狭窄し陽性と判断した．EPSでは右室流出路より心室期外刺激600/240/230msで再現性をもってVFが誘発された．ICD植込みを施行し退院したが，5月3日飲酒中にVFでICDが4回作動していた．VFの出現はいずれも飲酒中であり，Brugada症候群で飲酒が誘因となった報告は珍しく，報告する．

● 演 題 5

## Brugada型心電図を呈した高齢女性

百名 洋平，菊池 幹，吉村 仁，折口 秀樹，毛利 正博，山本 英雄，坂本 一郎，
林谷 俊児，山本 雲平，宮田 健二，野間 充，多治見 司
九州厚生年金病院 内科

Ic群抗不整脈薬により，Brugada型心電図を呈した2症例を経験した．

【症例1】80歳女性．動悸を主訴に当院救急外来受診し，162bpmの心房細動を認めたためpilsicainide 50mg静注行ったところ，心房細動のままtype1のBrugada型心電図を呈した．そのまま経過観察行ったところ心房細動は停止し，翌日にはBrugada心電図は消失した．

【症例2】85歳女性．発作性心房細動に対し，前医より1ヶ月半前からpilsicainide 150mg/日を投与されていた．発熱を主訴に当院救急外来受診時，type1のBrugada型心電図を呈していた．入院後pilsicainideを中止したところ，翌日にはBrugada型心電図は消失していた．

今回，Ic群抗不整脈薬投与後にBrugada型心電図を呈するも，致死的不整脈などが認められなかった症例を経験したため，文献的考察を加え報告する．

● 演 題 6

## ピルジカイニド中毒により促進心室固有調律，ブルガダ心電図を呈した1例

加藤 勲，岩 亨，鈴木 靖司，伊藤 良隆，伊藤 隆之
愛知医科大学 循環器内科

【症例】83歳男性．身長160cm体重48kg．2010年4月19日両白内障，両緑内障で当院眼科病棟入院．病歴：2007年5月に発作性心房細動があり，その後近医よりピルジカイニド150mg/日処方．また便秘のため酸化マグネシウム900mg/日も処方されている．入院時の心電図は正常であった．4月23日ふらつきしゃがみこんでいるのを同室者が発見．心電図は心室内伝導障害～促進心室固有調律であった．ピルジカイニドによる影響と考えwash outを開始した．心電図はV1V2の著明なBrugada様ST上昇とT波の交互脈を認め，後日正常化した．その際の採血はK4.5 BUN19.8 Cre1.25 CK66，トロポニンT0.1未満，Mg2.7mg/dl，ピルジカイニド血中濃度3.34$\mu$gであった．ピルジカイニド血中濃度の上昇が薬剤性Brugada症候群様の変化を来たしたと考えられた．

● 演 題 7

## 当院の心室細動患者における，下方および側方誘導早期再分極所見の検討

坂部 茂俊，笠井 篤信，森脇 啓至，渡邉 清孝，高村 武士，大村 崇，
河村 晃弘，世古 哲哉
山田赤十字病院 循環器科

当院でICD適応と判断した器質異常のない心室細動18例（Brugada症候群12例，IVF 6 例）の早期再分極所見を検討した．

【方法】12誘導心電図の下方（Ⅱ，Ⅲ，aVF），および側方（1，aVL）誘導におけるQRS下行脚のノッチ，あるいは0.1mV以上のJ点上昇を評価した．

【結果】Brugada症候群は 2 例正常，10例にノッチを認めた．記録された誘導は下方のみ 1 例，側方のみ 3 例，両方 6 例だった．特発性心室細動ではshort-coupled variant of Tdp1例（正常）を除く 5 例中 3 例に早期再分極があった．1 例は下，側方誘導に明瞭なノッチがあり，2 例は下方とV5,V6（1，aVL正常）誘導に日差変動の大きいJ波の上昇があった．

【結論】早期再分極は健常者の3-5%，VF患者の31-60%に認められるとされる．当施設でもVF患者に高率に認め，3 例を早期再分極症候群と診断した．

● 演 題 8

## WPW症候群とearly repolarization syndromeを合併した特発性心室細動の1例

高橋 尚彦，篠原 徹二，脇坂 収，岡田 憲広，油布 邦夫，原 政英，
中川 幹子，犀川 哲典
大分大学医学部 循環器内科

【症例】39歳男性．以前からWPW症候群（間欠性）を指摘されていた．平成19年 7 月，入浴後ソファーに座っていたところ失神し，7 分後に救急隊が到着，VFを確認し数回のAEDで除細動できた．その後はデルタ波を認めず，回復を待ってEPSを施行した．僧帽弁輪後壁に逆行伝導のみを示す副伝導路（不応期：340ms）が存在しアブレーションで離断した．VT/VFは誘発されなかった．冠攣縮誘発も陰性であった．当初，WPW症候群に合併した発作性心房細動からのVFが想定された．しかし副伝導路の順行伝導は弱く，以前（平成19年 2 月）のデルタ波のない心電図で，V1-V3のST上昇，およびⅡ，Ⅲ，aVFのJ波を伴うST上昇を認め，これらの波形には日差変動も認められたため，early repolarization syndrome（ERS）によるidiopathic VFの可能性が高いと判断した．デルタ波を伴う心電図には，Ⅱ，Ⅲ，aVFのJ波はなく，逆にV3-V6で顕著なJ波を認めた．ICD植込みを行い，無投薬で現在までVFは生じていない．WPW症候群とERSの合併は稀で心電図所見も興味深く，貴重な症例と考え報告する．

● 演 題 9

## Ⅱ度以上の房室ブロックを伴う筋緊張性ジストロフィーに対する植え込み型除細動器の必要

武 寛，森田 宏，西井 伸洋，永瀬 聡，河野 晋久，中村 一文，草野 研吾，伊藤 浩
岡山大学 循環器内科

【症例1】45歳男性．Mobitz Ⅱ型房室ブロック（AVB）で入院．心電図はⅠ度AVB．遅延電位陽性．電気生理学的検査（EPS）では右室からの単回期外刺激で心室細動（VF）が誘発．

【症例2】49歳男性．3年前に心房頻拍に対して心筋焼灼術施行．Mobitz Ⅱ型AVBで入院．心電図はⅠ度AVB．遅延電位陽性．EPSでは右室からの3連期外刺激でVFが誘発．

【症例3】49歳女性．呼吸筋低下により人工呼吸管理中，発作性2：1AVBとなり入院．心電図はⅠ度AVB，完全右脚ブロック．Holterでは非持続性心室頻拍4連を認めた．

今回検討した3例はいずれも正常心機能で失神の既往歴はなかったが，Ⅱ度以上の房室ブロックとPR延長があり，1例ではQRS延長も認めた．遅延電位陽性でEPSを行った2例ではVFが誘発された．文献では，PR≧240ms，QRS≧120ms，Ⅱ度以上の房室ブロック，心房性頻脈が突然死のリスクとされており，予防的な植え込み型除細動器移植が必要と考えられた．

● 演 題 10

## 完全房室ブロックに対しペースメーカー植え込み後，心室細動/心室頻拍を発症し，ICDの再植え込み手術を必要とした心サルコイドーシス疑いの２症例

西山 信大[1)]，佐藤 俊明[1)]，木村 雄弘[1)]，福本 耕太郎[1)]，相澤 義泰[1)]，三好 俊一郎[1)]，高月 誠司[1)]，福田 恵一[1)]，小川 聡[2)]
1）慶應義塾大学医学部 循環器内科，2）国際医療福祉大学 三田病院

心サルコイドーシスは房室ブロックだけでなく心室頻拍や心室細動を合併することがある．

【症例1】61歳女性．2000年完全房室ブロックに対しペースメーカー植え込み．術前，左室収縮能軽度低下，Gaシンチグラフィーにて心臓への集積を認め，心サルコイドーシスが疑われた．他臓器のサルコイドーシス合併はなくステロイド治療は行われなかった．3年後，心不全の急性増悪とともに心室頻拍が頻回に出現．ICD植え込みとなった．

【症例2】58歳女性．2007年完全房室ブロックに対しペースメーカー植え込み．術前，左室収縮能軽度低下を指摘された．他臓器のサルコイドーシス合併は認めず．翌年Gaシンチグラフィーにて心臓への集積を認め，心サルコイドーシスが疑われた．ステロイド投与が開始され，左室機能は保たれていたが，2年後心室細動を発症ICD再植え込みとなった．

完全房室ブロックにて発症し，ペースメーカー植え込み後約3年以内にICD再植え込み手術が必要となった心サルコイドーシス疑いの二症例を経験した．心サルコイドーシスに対する心臓植え込みデバイスの選択が困難な症例であり報告する．

● 演 題 11

## 約３分間の心室停止が記録された発作性房室ブロックの１例

加藤 孝佳[1)]，清水 昭彦[2)]，上山 剛[1)]，土居 正浩[1)]，大宮 俊秀[1)]，吉田 雅昭[1)]，
平塚 淳史[1)]，福田 昌和[1)]，松﨑 益徳[1)]
1）山口大学大学院医学系研究科器官病態内科学，2）同保健学系学域

【症例】68歳男性．慢性心外膜炎精査目的で近医に入院中に，自然蘇生した二度の心肺停止をきたした．2回目の心肺停止時，モニターにて高度房室ブロックによる約3分の心室停止を認めたため，ペースメーカ植え込み，精査目的で当院紹介となった．冠動脈に有意狭窄を認めず，左右頚動脈洞マッサージでは著明な血圧低下や徐脈の出現を認めなかった．臨床電気生理学的検査では，洞調律時のAH時間，HV時間は正常範囲であった．房室伝導に関しては，Wenckbach rateは150ppm，ブロック部位はAHであった．右房・右室からの期外刺激や頻回刺激，同時刺激を種々試みたが，発作性房室ブロックは再現できなかった．そこで，プロカインアミド投与するとHV時間が約100msまで延長し，最終的にHVブロックを生じたが，補充収縮が出現せず心停止状態となった．ペースメーカ植込み後は，意識消失の再発無く経過している．

● 演 題 12

## Bepridil投与後に著明なQT延長から心室細動を生じた頻脈性心房細動に伴う頻脈誘発性心筋症の１例

飛梅 威，松本 万夫，佐藤 純一，ゴルクック・エブル・スクリエ，上西 正洋，
石田 仁志，堀田 ゆりか，原 幹，加藤 律史，西村 重敬，小宮山 伸之
埼玉医科大学国際医療センター 心臓内科

【症例】51歳女性．主訴は動悸・息切れ．頻脈性心房細動に伴う心不全（LVEF 33%）にて入院．入院時，DCによる心房細動の停止を試みたが停止せず，抗凝固療法開始すると共にジゴキシン・ベラパミルにてレートコントロールを施行．入院７日目より，リズムコントロール目的にてベプリジル100mg分２を開始．内服開始翌日，ベプリジル計150mg内服後，心房細動ながら，QT延長（QT＞500ms）を認め，R on TのPVCからVF出現し，心肺蘇生施行．ベプリジル中止し，入院24日目より，アプリンジン20mg分１を開始．入院35日目にDC施行し，洞調律に復帰（QT 480ms程度）．入院48日目に施行したCAGでは冠動脈に有意狭窄は認めず．入院58日目に退院後も洞調律維持され，6ヵ月後の心エコーでは心機能は正常化（LVEF 72%）．また心電図上もQTc 418msと短縮し，VT/VF出現の出現もなし．

● 演 題 13

## QT延長，TdPを発症した筋緊張性ジストロフィー症の1例

鈴木 紅[1)]，金地 嘉久[1)]，木田 夏子[1)]，高木 崇光[1)]，稲村 幸洋[1)]，鈴木 麻美[1)]，
栗原 顕[1)]，小野 裕一[1)]，清水 茂雄[1)]，大友 建一郎[1)]，磯部 光章[2)]
1）青梅市立総合病院 循環器科，2）東京医科歯科大学 循環器内科

【症例】57歳女性．筋力低下，針筋電図所見，遺伝子検査（CTGリピート約330-450の増加）から筋緊張性ジストロフィー症と診断されている．2010年6月7日転倒から頸髄損傷，四肢不全麻痺を来し入院，夜間せん妄に対し6月21日にペロスピロンの投与開始，7月5日にブロナンセリンに変更となった．7月7日に意識消失発作が出現．モニター心電図装着後の2回目の意識消失発作の際にTdPが記録された．TdP停止後の十二誘導心電図ではQTc520ms（入院時470ms）と延長していた．マグネシウムが投与されブロナンセリンを中止し，その後TdPは発生せず，QTcは7月16日には470msに復帰した．心エコー所見，冠動脈造影，左室造影は正常であり，洞結節回復時間，房室伝導に異常なくHV時間は48msであった．QT延長，TdPの発症に，①抗精神病薬の投与，②先天性QT延長症候群の合併，③頸髄損傷，④原疾患の筋緊張性ジストロフィーなどが関与した可能性が疑われ，興味ある貴重な症例と考えた．

● 演 題 14

## Short coupled variant of torsade de pointesが示唆された運動誘発性心室細動の1例

椚田 房紀，小松 隆，橘 英明，佐藤 嘉洋，小沢 真人，中村 元行
岩手医科大学内科学講座 循環器･腎･内分泌内科分野

【症例】55歳女性．主訴は失神発作．突然死の家族歴なし．平成21年10月に運転中に急に具合が悪くなり，駐車後に失神．通行人の連絡で到着した救急車内で心室細動に対する電気的除細動がなされた．入院時心電図では洞調律と心拍数130/分のlong R‘P頻拍を認めたが，QT間隔ならびにST-Tに異常を認めなかった．入院後の心臓超音波検査，心臓CTならびにアセチルコリン負荷冠動脈造影に異常を認めず，植込み型除細動移植術を施行した．その後，トレッドミル運動負荷試験では上室性期外収縮に引き続き，連結期が280-320msecの右脚ブロック上方軸型の心室性期外収縮が出現し多形性心室頻拍へ移行する心電図所見が観察された．β遮断薬単独ならびにアミオダロンとの併用療法が無効であった運動誘発性Short coupled variant of torsade de pointesを経験したので若干の文献学的考察を加えて報告する．

● 演 題 15

## 心房細動を合併した高齢者QT延長症候群の２症例

山口 由明，水牧 功一，西田 邦洋，岩本 譲太郎，中谷 洋介，坂本 有，
常田 孝幸，井上 博
富山大学大学院医学薬学研究部 内科学第二

心房細動によるRR間隔不整に伴いTdPを発症した高齢QT延長症候群の２症例を経験した．

【症例1】72歳女性，MVR施行後心房細動が持続していた．RR延長時にQT延長が増強しTdPの頻発を認めた．低K血症（3.1mEq/L）の補正によりTdPは消失したがQT延長が持続，Holter心電図の24時間QT/RR-slopeは0.26と高値でメトプロロール投与によりQT/RR-slopeは0.18と低下しRR延長時のＱＴ延長が減弱した．

【症例2】88歳女性．発作性房室ブロック，慢性心房細動でペースメーカ植え込み後（VVI 70bpm）であった．発熱時に自己QRSが頻発しRR間隔が不整となりTdPを繰り返した．低K血症（3.2mEq/L）の補正とVVI 80bpmへ変更，TdPは消失したがQT延長は持続した．２例ともQT延長が低K血症と心房細動によるRR間隔不整により助長されTdPをきたしたと考えられた．

● 演 題 16

## 低酸素脳症が残存したカテコラミン誘発性心室頻拍の１例

脇屋 桃子[1)]，久次米 真吾[1)]，伊藤 尚志[1)]，榎本 善成[1)]，森山 明義[1)]，沼田 綾香[1)]，
熊谷 賢太[1)]，酒井 毅[2)]，坂田 隆夫[1)]，野呂 眞人[1)]，杉 薫[1)]，堀江 稔[3)]
1）東邦大学医療センター大橋病院 循環器内科，2）済生会横浜市東部病院 循環器内科，
3）滋賀医科大学 呼吸循環器内科

【症例】14歳男性．

【経過】12歳頃より運動後に前失神症状を自覚していた．運動後に心肺停止となり緊急搬送となった．来院時は心室細動で，循環動態は破綻していた．直流通電施行後も，持続性心室頻拍が頻回に出現した．人工呼吸器管理下で体外補助循環，低体温療法を施行したが，低酸素脳症が残存した．洞調律復帰後の心電図に経時的な異常は認めなかった．心臓電気生理学的検査では，無投薬下では病的不整脈は誘発されず，イソプロテレノール，ノルエピネフリンおよびエピネフリンを負荷した時点で単相性心室期外収縮が自然に出現するのみであった．低酸素脳症のために運動負荷誘発試験は試行出来なかった．QT延長症候群やBrugada症候群は否定的であった．臨床経過よりカテコラミン誘発性心室頻拍が疑われ，家族の強い希望で植込み型除細動器の植え込みを施行した．

【結語】カテコラミン誘発性心室頻拍と考えられ，遺伝子解析を施行中である．

● 特別報告

## 安全なロードレースを目指して
## ～日本陸連医事委員会の取り組み～

真鍋 知宏[1,2]，山澤 文裕[1,3]
1）日本陸上競技連盟医事委員会，2）杏林大学医学部 第二内科，3）丸紅東京本社診療所

日本国内では１年間に2000以上の市民マラソン・ロードレースが開催されている．日頃のランニングやジョギングの成果を発揮しようとして，全国各地で行われる市民マラソン大会には多くの参加者が集まっている．市民ランナーに対するメディカルチェックは現時点においては十分に行われておらず，走行中に心肺停止を生じることもまれではない．またその救護体制は主催者によってまちまちである．AEDが適切に配備された大会においては，心肺停止者が救命される事例をマスコミ報道などで知ることが出来る．一方で公表されない死亡事例も存在しており，その情報を入手するのは容易ではない．ある程度はマスコミ報道からの情報収集が可能であるが，病状などの詳細についてはデータとしてまとめられることはなかった．ロードレース中の安全を確保する観点からは，個別の事例を検討して今後の予防に対して活用することが重要である．日本陸上競技連盟（日本陸連）医事委員会では，日本陸連あるいは地方陸上競技協会が主催，主管しているロードレースにおいて，その救護体制や傷病者数を把握するシステムを構築しようとしている．その現状と今後の課題について報告する．

● 演 題 17

## 空手の試合中に心肺停止を来たしAEDを用いた心肺蘇生により救命された心臓震盪の14歳男児例

貝沼 圭吾，三谷 義英，大橋 啓之，淀谷 典子，本間 仁，駒田 美弘
三重大学大学院医学系研究科 小児科学

【症例】心臓震盪は，小児期から若年成人の競技，遊戯などに伴って発生する外因性の院外心停止を来す病態である．欧米などでは主に球技により発症し，AEDを用いた適切な心肺蘇生がなければ，予後不良とされる．今回，本症を経験し，発症時の映像，AEDファイルの心電図も含めて報告する．

症例は14歳男児．空手歴８年．空手の試合中，相手のパンチと膝蹴りが左前胸部に直撃した直後に，心肺停止を来した．２分後に待機していた父親と医師による心肺蘇生，４分後に３回のAEDによる除細動がなされ，自己心拍が再開した．発症13分後に救急搬送された病院で会話が可能であった．以後，後遺症なく経過良好であった．AEDファイルの心電図では，VFが確認された．その後の精査により内因性の疾患は除外された．以上から経過により心臓震盪と診断した．

本症は，AEDを用いた適切な心肺蘇生が重要と考えられ，その対策について考察する．

● 演 題 18

## 電話によるCPRの指導により救命しえた特発性心室細動の1例

斎藤 友紀雄，五関 善成，石山 泰三，大滝 裕香，田中 宏和，荒井 悌子，山下 淳，
田中 信大，山科 章
東京医科大学 第2内科

【症例】42歳男性．自宅で夜間就寝中に突然うなり声を発したあと意識消失したため，妻が救急要請した．消防庁司令室の指示により11歳の息子が胸骨圧迫を開始．救急隊到着時，モニター上心静止であったため救急隊がCPRを引き継いだところ心室細動波形となった．DC200J施行し，CPR継続したところ心拍再開した（心停止時間16分）．当院救急センター搬送後低体温療法開始し，第3病日に抜管したが，特に神経学的な後遺症は認めなかった．冠動脈造影上有意狭窄なく，アセチルコリン負荷は陰性であった．ピルジカイニド負荷試験では右側胸部誘導にST変化を認めなかった．心臓超音波検査では心機能良好で，器質的心疾患を認めなかった．重度睡眠時無呼吸症候群を認めたが，CPAP療法は希望しなかった．特発性心室細動との診断にて，第21病日にICD植込み術を施行し，以後経過良好にて退院した．現在までのところ，ICD作動は認めていない．

● 演 題 19

## AEDが使用され集中治療を受けた連続26例の予後と蘇生後脳症の評価

米良 尚晃[1)]，池田 隆徳[1)]，星田 京子[1)]，柳澤 亮爾[1)]，宮越 睦[1)]，三輪 陽介[1)]，
阿部 敦子[1)]，石黒 晴久[1)]，塚田 雄大[1)]，柚須 悟[1)]，吉野 秀朗[1)]，山口 芳裕[2)]
1）杏林大学医学部 第二内科，2）杏林大学医学部 救急医学

【背景】2004年から一般市民もAEDを使用できるようになり，院外心停止患者の救命率が上昇している．一方で，除細動に成功した患者の蘇生後脳症などの問題点が浮上している．

【方法】AEDによる除細動が行われ，杏林大学病院CCUで加療を受けた連続26例（男性21例，平均年齢59歳）の予後と蘇生後脳症が評価された．AEDは現場（一般市民）5例，救急車内（救急隊）16例，他院（医師）5例で使用された．AEDで除細動に成功したのは20例（77%）で，残り6例は救急センター内のACLSで除細動された．院内死亡は4例（15%）で認められ，このうちの3例はAEDによる除細動が不成功の症例であった．除細動後に重度の意識障害を呈したのは13例（50%）であった．このうち12例で低体温療法が行われ，7例では意識障害が慢性期にほぼ回復したが，3例（12%）では残存した．

【総括】AEDが使用された患者の50%は蘇生後脳症をきたし，低体温療法などの集中治療によっても死亡もしくは重度の蘇生後脳症に至るのが27%いることが示された．さらなる迅速なAEDの使用が望まれる．

● 演 題 20

## 当院における院外心肺停止患者の現状と予後因子の検討

石川 尚子[1)]，今木 隆太[1)]，竹内 一郎[1)]，桐生 典郎[1)]，入江 渉[4)]，庭野 慎一[1)]，
豊岡 照彦[2)]，和泉 徹[1)]，相馬 一亥[3)]，栗原 克由[4)]

1）北里大学医学部 循環器内科学，2）北里大学大学院 医療系研究科，
3）北里大学医学部 救急救命医学，4）北里大学医学部 法医学

【背景・目的】我が国の院外心肺停止（CPA）患者の救命率は6.3%前後と未だに低い．救命率の向上のため，当院におけるCPA患者の現状を検討した．

【方法】対象は2009年1月1日から2010年6月30日における救急救命センターへ搬送された院外の18歳以上のCPA患者　741症例のうち外因死を除く連続575症例（平均年齢　71±1歳，男：女　348人：227人）．1カ月生存群，死亡群を更にROSC（return of spontaneous circulation）の有無でROSC+，ROSC−に分類した3群間で，ウツタイン様式を用いた分析にて，CPA発症から病着までの経過：pre hospital因子（救急隊覚知〜病着までの時間，心電図リズム，バイスタンダーCPRの有無，AED使用の有無など），および病着時の所見：in hospital因子（診察所見，心電図リズム，各検査所見）の各項目を比較検討した．

【結果】1カ月生存群では，72歳以下，目撃あり，バイスタンダーCPRあり，AED/DCの使用，病着までにROSC+で有意差を認めた（P＜0.05）が，救急隊覚知から病着までの各時間，病着までのアドレナリン投与の有無では有意差を認めなかった．心電図リズムでは，心室頻拍/心室細動（VT/VF）が多く，来院時の身体所見では，瞳孔が散大しておらず，対光反射を認める群で有意差を認めた（P＜0.05）．検査所見では，PH，カリウム，CRP，トロポニンIで有意差を認めた（P＜0.05）が，BNP値，乳酸値では有意差は認められなかった．臨床的死因別では心原性CPAで有意に生存率が高かった．また有意差が得られた上記の項目につき多因子解析を行った結果，pre hospital因子では目撃あり，初回心電図リズム VT/VF，病着までにROSC+で有意差が得られ，in hospital因子ではpH≧7.0，カリウム≦5.0mEq/l，CRP＜0.5mg/dl，心原性CPAで有意差が得られた．

【結語】有意差が得られた各因子は，内因性CPA患者の予後推定因子となる可能性が示唆された．

● 演 題 21

## 心破裂を来した，たこつぼ心筋障害の1例

山本 智彦，古賀 徳之，石原 嗣郎，加世田 繁，藤島 慎一郎，佐渡島 省三

新日鐵八幡記念病院 循環器内科

【症例】82歳女性．2009年1月より熱発を繰り返していた．同年2月，心不全を来し当院受診．12誘導心電図でⅠ，aVL，V2-6誘導のST上昇，心エコーで心尖部を中心に広範な壁運動低下を認めた．急性心筋梗塞疑いで緊急冠動脈造影検査を行った．しかし有意狭窄病変は認めず，左室造影検査で心尖部を中心に広範なakinesis，心基部の過収縮を認め，たこつぼ型心筋障害と診断した．発熱の原因として左腎周囲膿瘍の存在が判明し，たこつぼ型心筋障害の誘因と考えられた．心不全は改善し第5病日に腎瘻造設術のため手術室で腹臥位としたところ，突如ショックとなり心肺停止を来した．CPR行うも心拍再開せず永眠された．心エコーで著明な心嚢液貯留を認め心タンポナーデの状態であった．剖検は希望されなかったため死後CT検査を行ったところ，心嚢内に著明な血液を認めた．たこつぼ型心筋障害は比較的予後良好な疾患と考えられているが，稀に心破裂症例が報告されており貴重な症例と考えられた．

● 演 題 22

## 急性の経過をたどったたこつぼ型心筋症の1例

木内 俊介[1,2]，吉原 克則[1]，伊藤 博[1]，坪田 貴也[1]，藤井 悠一郎[1,2]，
高村 和久[1,2]，山﨑 純一[1]

1）東邦大学医療センター大森病院 救命救急センター
2）東邦大学医療センター大森病院 循環器内科

【症例】75歳女性．高血圧症，耐糖能異常で通院中．また，Ⅲ度房室ブロックのため，DDD pacemakerの植え込みを行なっている．2月上旬の20時頃前胸部絞扼感を自覚．ニトログリセリン舌下投与を行なうも自覚症状が改善せず22時30分に救急車で来院した．心電図上V3～V6でST上昇を認め，経胸壁心臓超音波検査では前壁中隔中部から心尖部にかけて壁運動の低下を認めた．ACSを疑い施行した緊急心臓カテーテル検査では冠動脈には有意狭窄病変を認めなかった．しかし，左室造影検査では心尖部の無収縮と対照的に心基部は過収縮を認め，たこつぼ型心筋症と診断した．左室内には70mmHgの圧較差を認めた．第2病日に循環動態が悪化し，IABP及びPCPSを導入した．しかし，全身状態は改善することはなく，同日永眠された．たこつぼ型心筋症は予後良好な疾患と考えられているが，致死的な経過をたどる症例も少なくない．著明な左室内圧較差を認める症例では特に厳重な管理が必要と考えられる．

● 演 題 23

## 心室細動を発症した突然死の家族歴を有する肥大型心筋症の1例

猪俣 純一郎[1]，永田 義毅[1]，黒川 佳祐[1]，油谷 伊佐央[1]，丸山 美知郎[1]，
臼田 和生[1]，谷口 陽子[2]，西田 哲也[2]

1）富山県立中央病院 内科（循環器），2）厚生連滑川病院 内科

【症例】50歳代女性．兄が50歳代で突然死．自宅で飲食中に意識消失．救急隊到着時に心室細動を認めた．AEDにより電気的除細動を3回行うが心室細動は停止しなかった．蘇生処置を継続しつつ前医救命センターへ搬送された．病院到着後，さらに5回の電気的除細動を行い蘇生された．2日後に意識は清明となった．心エコー図上，心室中隔から心尖部に著明な壁肥厚を認めたが，明らかな狭窄は認めなかった．アミオダロン内服下でのトレッドミルテストでは不整脈は誘発されず，レートポテンシャルは陰性であった．心臓カテーテル検査の結果，冠動脈は正常で左室内圧較差は認めなかった．右室心尖部からの頻回刺激にて心室細動が誘発された．本例は植込み型除細動器移植手術を施行し退院した．今回われわれは，心室細動を発症した肥大型心筋症の1例を経験した．突然死の家族歴を有する肥大型心筋症のリスクについて，文献的考察を加えて報告する．

● 演 題 24

## AED使用により院外心肺停止から蘇生された閉塞性および非閉塞性肥大型心筋症の２症例

佐々木 基起，大場 豊治，福井 大介，松尾 優，鍵山 弘太郎，古庄 文，田原 宣広，植田 慎一郎，竹内 智宏，新山 寛，今泉 勉
久留米大学病院 心臓血管内科

【症例】肥大型心筋症の自然経過は，一生無症状のものから，急死する人，心不全を発症する人など多彩である．一般に突然死のリスクは年間約1-3%とされ，致死的不整脈とされているが，その機序は不明であり，予測は困難である．閉塞性肥大型心筋症はハイリスク症例では突然死予防のためにその治療を積極的に行うべきであるとされている．ハイリスク症例の致死的不整脈に対してはICD植え込みやアミオダロンの投与が必要である．しかしそのエビデンスは未だ少なく，現在臨床データが蓄積されている段階といえる．今回我々は院外心肺停止で発見され，AEDにより蘇生を行われ，ICDの植え込み術まで施行した，濃厚な家族歴を有する致死的心室性不整脈が確認された閉塞性肥大型心筋症の症例，および，同様の経過をたどった致死的不整脈が未確認で家族歴も存在しない非閉塞性肥大型心筋症の症例を経験したので報告する．

● 演 題 25

## 当院へ搬送された難治性心室細動の１例

伊佐 泰樹，原山 信也，二瓶 俊一，相原 啓二，蒲地 正幸
産業医科大学病院 救急・集中治療部

【症例】30歳代男性．某日，家族に倒れているところを発見され救急要請．救急隊到着時心肺停止状態（asystole）であり，CPRを施行され当院へ搬送された．来院直後にVFとなり，アドレナリン投与，電気的除細動を行うも心室細動が持続した．ニフェカラント投与し，除細動を数回行ったがVF持続したため，PCPSを導入した．PCPS開始後にアミオダロン投与しVFは停止した．虚血性心疾患の鑑別のため，CAG施行したが有意狭窄病変は認められなかった．IABP，PCPS使用したが，循環動態が維持できず，発症から約14時間後に死亡した．病理解剖の肉眼所見にて左室壁肥厚と内膜下に全周性に梗塞巣が見られており，経過中CK-MBは有意に上昇していた．肥大型心筋症が基礎疾患として存在し，心室細動を生じ心肺停止となり，CAGで有意狭窄病変を認めないにも関わらず，全周性の心内膜下梗塞に陥ったと考えられる症例であった．診断・治療に苦慮した一例であり報告する．

● 演 題 26

## 14年間の経過を観察し，心室細動に至り，剖検を行ったアルコール性心筋症の1例

木村 義隆[1)]，但木 壮一郎[1)]，田丸 貴規[1)]，山口 展寛[1)]，尾上 紀子[1)]，
田中 光昭[1)]，石塚 豪[1)]，篠崎 毅[1)]，鈴木 博義[2)]
1）仙台医療センター 循環器科，2）同臨床検査科

【症例】54歳女性．高血圧の既往有り．40歳時に心不全入院．LVDd66mm，EF 30%．心臓カテーテル検査にて特発性拡張型心筋症と診断．安静心筋MIBIシンチは不均一な欠損像を示した．β遮断薬なしに一年後のLVDdとEFは46mmと63%まで改善した．以後毎年の心電図は正常範囲であった．死亡2年前，無症候性にQTcが568msに延長，右側胸部誘導とⅡ，Ⅲ，aVFのT波が陰転化した．冠動脈造影，左室拡張末期容積/圧，EFは正常．一過性左脚ブロックを経て，死亡1年前には完全左脚ブロックに固定した．死亡3ヶ月前にLVDdは64mmと拡大，EFは35%と低下，QTcは646msに延長，労作時息切れと胸水を認めたため，心室再同期療法を計画中であった．平成22年5月突然の心肺停止のため救急搬送された．Vfを繰り返し，アミオダロンの静注が有効であった．夫の話によって，患者は長期間3-4 liter/日のビールを飲んでいたことが判明した．低酸素脳症から回復することなく，入院8日目に死亡した．剖検所見も合わせて述べる．

● 演 題 27

## 失神を契機に発見された不整脈源性右室心筋症類似病態を呈した全身性強皮症の1例

山崎 浩，多田 浩，関口 幸夫，青沼 和隆
筑波大学大学院総合科学研究科 循環器内科

【症例】全身性強皮症にて加療中の38歳，男性．夕食後に数分間の失神発作を認め精査目的に入院．著明な右室の拡大と壁運動の低下，および多源性心室性期外収縮頻発と加算平均心電図にて遅延電位陽性と不整脈源性右室心筋症類似の病態を呈していた．EPSにて心室頻拍が誘発されたために，1次予防目的でICD挿入，ならびにソタコール内服で経過観察としたが，約4ヵ月後にelectrical stormによるICDの頻回作動を認め再入院．診断時と比べてQRS幅は増大し，右室壁運動は著明に低下しており右室障害の急速な進行が考えられた．他の抗不整脈薬投与は困難でありカテーテル焼灼術を施行．右室流出路近傍に認められた心室瘤を最早期とする非持続性心室頻拍が頻発しており，右室および冠静脈洞内からの焼灼により，頻拍の抑制に成功した．不整脈源性右室心筋症類似の進行性心病変を合併した全身性強皮症の稀な一例と考えられた．

● 演 題 28

## 左室緻密化障害の２剖検例

佐藤 文子[1,2]，林 紀乃[1]，中村 俊彦[1]
1）東京都監察医務院，2）東海大学医学部 基盤診療学系法医学

【症例1】生後１ヶ月12日男児，在胎39週と５日，体重2520g，身長49cm，帝王切開で出生．１か月検診で発育は順調．母親が死亡者を肩から袈裟懸けにして外出．帰宅後に冷たくなっているのに気づく．心臓：29g，左室壁：0.6cm，右室壁：0.2cm，左室壁は肥厚．心房中隔はスリット状に開口．心筋の乳頭層は内腔に丈高く突出．組織所見では，緻密層と乳頭層の境界に強調すべき所見はない．他の心臓奇形はなし．

【症例2】38歳女性．意識消失発作の既往あり．空の浴槽内で，うつ伏せで死亡していた．心臓重量355g，左室壁：1.3cm，右室壁：0.3cm，左室心尖部～中部までの乳頭層の肉柱が密に梁状に丈高く発育．緻密層は比較的薄い．他の心臓奇形はなし．組織所見で，乳頭層では，心筋線維の大小不同，不規則な核緻密層では，過収縮帯壊死を認める．原因不明の急死であり，死因究明のため行政解剖が施行された．剖検により，左室緻密化障害と診断された２例を報告する．

● 演 題 29

## トレッドミルテストで運動誘発性冠攣縮性狭心症と診断できた心室細動蘇生後の１症例

宮永 哲，柴山 健理，角田 聖子，鈴木 健一朗，堤 穣志，村上 彰通，中田 耕太郎，鈴木 輝彦，仲野 陽介，吉田 裕志，宮本 敬史，遠藤 彰，石川 哲也，武藤 誠，今井 嘉門
埼玉県立循環器・呼吸器病センター 循環器内科

【症例】56歳男性．

【現病歴】平成22年６月，ウオーキング中に突然倒れbystander CPRと救急隊によるAEDで心室細動から回復した．心臓カテーテル検査では冠動脈に有意狭窄なく，心エコー結果と併せて当初は肥大型心筋症を疑っていた．後日，埋め込み型除細動器を植え込み，アミオダロン内服下でトレッドミルテストを行ったところ，ST変化と非持続性心室頻拍が誘発されたためビソプロロールを追加した．すると運動負荷のさらに早い段階で同様の反応が出現したため，運動誘発性冠攣縮狭心症（CSA）を疑った．左冠動脈はAch 20$\mu$g負荷で#6 100%を含むmulti spasmとなり，運動誘発性CSAにより心室細動へ至ったと考えた．硝酸薬，Ca拮抗薬に変更してからはST変化やPVCは出現しなくなった．

【まとめ】トレッドミルテストで薬効評価を繰り返す中で，運動誘発性CSAと診断できた症例を経験したので報告する．

● 演 題 30

## 冠攣縮性狭心症を有するが，その他の不整脈原性基質が否定できない心室細動蘇生例に対する植込み型除細動器（ICD）の適応に関する検討

本間 英恵，小谷 英太郎，菊池 有史，小杉 宗範，加藤 活人，佐々木 朝子，渋井 俊之，岡崎 怜子，吉川 雅智，遠藤 育子，松本 真，川口 直美，遠藤 康実，中込 明裕，草間 芳樹，新 博次

日本医科大学多摩永山病院 内科・循環器内科

【症例】53歳男性．平成22年5月，フィットネスジムでジョギング中に心肺停止となり，インストラクターによるbystander CPR, AEDにて蘇生され，当院救命センターに搬送された．AEDの解析結果では，心室細動に対して除細動が作動した後，完全房室ブロックを経て洞調律に復帰した記録を認めた．冠動脈に有意狭窄なく，アセチルコリン（ACh）負荷試験にて左前下行枝起始部に攣縮を認め冠攣縮性狭心症と診断した．本例は，Ca拮抗薬投与下のACh負荷試験は陰性であったが，突然死の家族歴があり，心臓MRI検査においてGd遅延造影効果を認めたため，冠攣縮以外の不整脈原性基質が完全には否定し得ず，植込み型除細動器（ICD）の植え込みを行った．心室細動を生じた冠攣縮性狭心症では，心室細動の原因が冠攣縮によるものとは限らず，ICDの適応に関しては，冠拡張薬の有効性に加え，冠攣縮以外の不整脈原性基質を考慮することが重要である．当院で経験した類似症例4例の臨床経過を含め，冠攣縮性狭心症を有するが不整脈原性基質が否定できない症例に対するICDの適応に関して考察する．

● 演 題 31

## Kounis症候群により心停止を来した２症例

福永 寛，櫻木 悟，藤原 敬士，藤田 慎平，山田 大介，鈴木 秀行，宮地 剛，川本 健治，山本 和彦，堀崎 孝松，田中屋 真智子，片山 祐介

国立病院機構岩国医療センター 循環器科

Kounis症候群とはアレルギー反応に伴い狭心症・心筋梗塞をきたす症候群であり，冠攣縮に合併したtype1とplaque rupture に伴う血栓形成に起因するtype2に分類される．今回我々はKounis症候群により心肺停止をきたした２症例を経験したので報告する．

【症例1】76歳男性．腰部脊中柱管狭窄症の術中にセフォペラゾンを投与したところ，アナフィラキシーショックを発症した．下壁誘導にてST上昇を認めたためAMIと診断，緊急CAGにてRCA#4AVの完全閉塞を認めた．血栓吸引療法のみで再疎通が得られた．

【症例2】61歳男性．起床時より四肢・体幹に蕁麻疹認め，その後心肺停止となり，当院へ搬送された．CPRにて心拍再開したが，心室頻拍が頻発，ACSを疑い緊急CAGを施行した．冠動脈に有意狭窄は認めなかったが，ECG上胸部誘導で一時的にST上昇を認めたためLADの冠攣縮と診断した．

● 演 題 32

## 心室細動が初発症状であった心サルコイドーシスの1症例

大西 克実，丹野 郁，伊藤 啓之，櫻井 将之，李 慧玲，浅野 拓，濱嵜 裕司，
木庭 新治，阿久津 靖，酒井 哲郎，小林 洋一
昭和大学医学部内科学 循環器内科部門

【症例】61歳女性，主訴は心肺停止．平成21年12月，安静時に心室細動（Vf）となりAEDで洞調律化した．その後当院救急搬送．冠動脈に有意狭窄無く，Ach負荷にて右冠動脈の攣縮を認め，Vfとなった．また左室造影で左心室瘤を認めた．EPSでVfは誘発されずICD植込み術とdiltiazemの内服を開始した．平成22年5月に3回失神し，ICDチェックで10回のVfと4回ICD作動を認めた．Holter心電図上RVOT起源と思われるPVCを13885回/dayを認め，PVCablationを施行した．また，右室造影上，右室の拡大と右心室瘤を認めた．心筋生検の結果，非乾酪性肉芽腫を認め心サルコイドーシスと診断した．現在prednisolone内服中であり，Vfは出現していない．本症例のVfは，心サルコイドーシスによる心筋障害と冠動脈攣縮により誘発された事が考えられ，文献的考察を加え報告する．

● 演 題 33

## シロリムス溶出性ステント留置３年後に超遅発性ステント血栓症を発症し，更にその２年半後に院外心停止を来した１例

武田 守彦，高橋 潤，円谷 隆治，伊藤 愛剛，高木 祐介，中山 雅晴，伊藤 健太，
安田 聡，下川 宏明
東北大学病院 循環器内科

【症例】40代男性．労作性狭心症にて2004年9月に左前下行枝にシロリムス溶出性ステントを留置した．抗血小板剤はアスピリンとチクロピジンを3ヶ月内服し，以後はアスピリン単剤を継続した．2007年8月に急性心筋梗塞を発症し冠動脈造影を施行した所，前下行枝のステント内閉塞を認め，超遅発性ステント血栓症と診断し同部位に対しPCIを施行した．3ヶ月後の冠動脈造影ではステント留置部位に著明な冠動脈瘤を認めた．以降，アスピリン，チクロピジンに加えワーファリンの内服を継続し外来でイベント無く経過していたが，2010年2月に院外心停止を発症し，AEDにより蘇生された．冠動脈造影では狭窄病変は無く，ステント部の冠動脈瘤は残存し，アセチルコリンによる冠攣縮誘発試験にてステント前後に著明なスパスムを呈し，心イベントと関連すると思われた．Rhoキナーゼ阻害薬の効果判定，OCTの観察も合わせ施行したので報告する．

● 演 題 34

## 左主幹部急性心筋梗塞を発症した左冠動脈起始異常症の1例

鈴木 進，津田 卓眞，光田 貴行，早野 真司，小川 一矢，榊原 貴司，三原 裕嗣，
青山 徹，渡邊 純二，金城 昌明，一宮 惠
市立四日市病院 循環器科

【症例】若年者の運動中の突然死の原因疾患において冠動脈奇形は，肥大型心筋症に次ぐ疾病で，なかでも左冠動脈起始異常症は，冠動脈奇形が原因の突然死の中で多くを占めるとされる．

本症例は16歳の男性が，ランニング中に発生した心肺停止で救急搬送．PCPS，IABP下に冠動脈造影施行し，左主幹部の血流途絶像・急性心筋梗塞と左冠動脈起始異常症と診断．外科的根治治療の架け橋として，左主幹部に冠動脈ステント留置術施行した．そのIVUS所見では，大動脈と肺動脈間で拍動性に圧迫され扁平化した奇形血管の左主幹部像，奇形血管が大動脈から急峻に分枝し，その入口部狭小化像など特徴的な所見を観察できた．

左冠動脈起始異常症は稀な疾患ではあるが若年者の突然死を来たす疾患として，その重篤な予後からも非常に重要なものであり，その特徴的なカテーテル所見およびIVUS所見とともに報告する．

● 演 題 35

## 特異な冠状動脈奇形を伴った冠状動脈瘤破裂により死亡した1剖検例

黒須 明[1,2]，景山 則正[2]，松村 桜子[2]，畔柳 三省[3]，徳留 省悟[1]
1）獨協医科大学法医学講座，2）東京都監察医務院，3）東京都福祉保健局 医療政策部

【症例】77歳女性．腰痛で整形外科受診するほか病歴なし．失神歴，家族歴なし．健康診断でもとくに指摘されたことはない．某年6月自宅居間で左側臥位で意識不明の本屍を発見，直ちに救急車で病院搬送するも着院時心肺停止状態であり，そのまま死亡した．死因不明とのことで検案後に行政解剖となった．

死後約13時間で剖検．身長156cm，体重60kg．心嚢内に暗赤色凝結を含む流動性血液300mlを容れる．左冠状動脈は左バルサルバ洞より起始し，前下行枝起始部直下に破裂動脈瘤を認める．右冠状動脈は右バルサルバ洞より起始し，前記左冠状動脈瘤と隣接して未破裂動脈瘤を形成するもこれらの動脈瘤には交通はない．さらに未破裂小動脈瘤を数個形成しつつ肺動脈弁直上に開口する．冠状動脈の硬化は軽度であり，心筋に明らかな異常を認めず．肺のうっ血水腫および諸臓器のうっ血を認め，左右卵巣嚢腫を認めるほか，明らかな異常を認めない．

● 演 題 36

## PCI後にslow flowからVf stormとなりPCPSにて救命し得た下壁梗塞の1例

森谷 尚人
鳥取赤十字病院 循環器科

【症例】65歳男性．2010年3月6日下壁梗塞の診断にて右冠動脈近位部の完全閉塞に対しPCI施行． Filtrap挿入下にSeg.1-Seg.2 distalまで計3本のBMS留置した．Filter no reflow（FNR）を認め，充分な吸引ののちにFiltrapを抜去したが，slow flowを呈した．その間にVfはstormの状態となり，気管内挿管/IABP装着，Lidocaine/Nifekalant/Amiodarone投与にてもstormは収まらずPCPSを装着した．PCPS装着後はPVCs/Vfは消失した．亜急性期のカテでは右冠動脈は開存し心機能も良好であった．著明なFNRを認めたのは3本目のステントを留置した後であり，病変長が長く血栓量の多い場合のdistal protectionの際には術中の頻回な吸引がslow folwの予防に有効なのでは，と推測している．Vfは同波形のPVCsがtriggerとなっていたことから，PCPS装着後もVfがコントロールできなければPVCsへのアブレーションも検討していたが全く消失した．虚血によるVf stormは虚血の解除が最も重要であると再認識した．

● 演 題 37

## Holter心電図記録中に左主幹部閉塞による急性心筋梗塞を発症し，反復する心室頻拍と心停止が記録された1例

佐藤 弘典[1)]，藤井 洋之[1)]，大坂 友希[1)]，加藤 信孝[1)]，一色 亜美[1)]，鈴木 秀俊[1)]，
鈴木 篤[1)]，清水 雅人[1)]，山分 規義[1)]，西崎 光弘[1)]，櫻田 春水[2)]，平岡 昌和[3)]
1）横浜南共済病院 循環器内科，2）都立広尾病院 循環器科，3）東京医科歯科大学

【症例】62歳女性．数日前から労作時胸部違和感を認め，近医でHolter心電図検査を施行された．検査日の23時半頃から強い胸部圧迫感が出現し，当院救急外来を自家用車で受診．心電図上，I・aVL・aVR・V1-6のST上昇を示し，急性心筋梗塞（AMI）による心原性ショックと診断した．緊急カテーテル検査を施行し，左主幹部（LMT）完全閉塞を認めた．大動脈バルーンパンピング（IABP）挿入下でLMTから前下行枝（LAD）にかけてステント留置術を施行し再灌流に成功したが，血圧低下が遷延したため経皮的心肺補助（PCPS）を挿入した．PCPSは入院2日目，IABPは3日目に抜去しショックから離脱でき，28日目には残存するLADの狭窄に対する血行再建術を施行した．

また，Holter心電図解析の結果では著明なST上昇・低下に伴い多形性心室頻拍（VT）が反復し，その間に約1分間持続する心停止が記録された．

以上，LMT閉塞のAMIに伴うCPA発症の病態を把握する上で，本連続心電図記録は貴重な症例と考え報告する．

● 演 題 38

## 低体温療法適応の急性冠症候群について どのような症例に緊急PCIを行うか

高橋 宗一郎[1)]，梅谷 健[1)]，吉崎 徹[1)]，中村 政彦[1)]，瀬戸 俊邦[1)]，相沢 一徳[1)]，
小林 辰輔[2)]，松田 潔[2)]
1）山梨県立中央病院 循環器内科，2）同救急救命センター

【背景・目的】今回我々は当院での症例を元に，心肺停止蘇生後において低体温療法施行前のCAG・PCIについて検討した．

【方法】当院で虚血性心疾患による心肺停止蘇生後に低体温療法を行った18例について後ろ向きに研究を行った．そのうち10例は急性期にCAG，PCIを行い，8例は慢性期にCAGを行って治療方針を検討した．

【結果】急性期CAG群では全例，蘇生後の心電図でST上昇を認め，緊急PCIを行った．慢性期CAG群でのST上昇は25%に認め，PCI施行は1例のみであった．急性期CAG群は慢性期CAG群よりもmax CKが有意に高値であったが，退院前のBNPは低い傾向となり，入院期間も短い傾向であった．また，急性期CAG群では治療前のGCSは有意に低く，治療後および退院時のGCSも低い傾向にあった．

【結論】虚血性心疾患における心肺停止蘇生後の低体温療法症例について検討した．急性期のCAGを行う決定因子は蘇生後心電図でのST上昇であった．蘇生後にSTが上昇していなければ，慢性期にCAGを行っても短期的予後は低下しないと考えられた．

● 演 題 39

## 右下腹部痛を主訴とし，PCPSおよび緊急手術を要した 重症急性肺血栓塞栓症の1例

清水 嘉人，住居 晃太郎，蓼原 太，折田 裕一，五明 幸彦
マツダ（株）マツダ病院 循環器科

【症例】60歳男性．アルコール依存症及びアルコール性肝炎既往あり．平成20年12月1日，2日前から出現した右下腹部痛が持続し夜間搬入された．来院時血圧70mmHg，まもなく心肺停止となった．PEAとVfが続きCPR施行．心エコーにて右心系の拡大を確認．PCPSを装着し造影CT施行，左右肺動脈中枢側の大量血栓を認め急性肺血栓塞栓症（aPTE）と診断した．アルコール多飲及び食欲不振あり脱水が血栓形成に関与したと思われた．血栓量は著明であり同日転院し，緊急肺動脈血栓塞栓摘除術施行，左右肺動脈血栓を摘除しえた．その後永久下大静脈フィルターを挿入した．術後CTでは膝窩静脈に軽度の残存血栓を認めるのみであった．全身状態は改善し平成21年1月16日退院した．急変前には著明な下大静脈血栓が存在した可能性が示唆され，主訴の右下腹部痛との因果関係が考えられた．右下腹部痛が初発症状の重症aPTEであり報告する．

● 演 題 40

## 肺塞栓症による心肺停止を来した３例
## ～救命のための治療戦略の検討～

長谷川 潤[1)]，劔 卓夫[2)]，林 克英[1)]，岩瀧 麻衣[1)]，渡部 太一[1)]，鈴木 義之[1)]，
原田 敬[1)]，太崎 博美[1)]

1）北九州市立八幡病院 循環器科，2）熊本労災病院 循環器科

急性広汎性肺塞栓症は，その40-90%が発症より1-2時間以内に心肺停止を来たすとされ，さらに心肺停止を来した肺塞栓症患者の院内致死率は，60-70%と極めて予後不良な疾患となる．現在，肺塞栓症による心肺停止に対する治療法としては，①人工心肺（PCPS），②t-PA，③血栓吸引，④IVCフィルターなどが挙げられるが，本邦やAHAのガイドラインにおいても，治療法の選択やその効果に対する評価は，実臨床で使用するにおいて十分確立されているとはいえない．今回，我々は肺塞栓症による心肺停止患者に対して，PCPS，血栓吸引，t-PAによる積極的な治療を行ったが救命し得なかった２例と保存的にIVCフィルターのみの挿入を行い救命し得た１例を経験した．これらの症例を検討することで，それぞれの治療法の是非と救命に成功し得た要因に関して，文献的な考察をふまえ報告する．

● 演 題 41

## 若年女性の鼻中隔弯曲症手術全身麻酔導入時，
## 心肺停止をきたしたが蘇生に成功した１例

植島 大輔[1)]，吉村 浩司郎[1)]，三輪 尚之[1)]，杉山 浩二[1)]，志村 吏左[1)]，神田 孝茂[1)]，
青柳 秀史[1)]，倉林 学[1)]，畔上 幸司[1)]，伊藤 敏孝[2)]，武居 哲洋[2)]，八木 啓一[2)]，
沖重 薫[1)]

1）横浜市立みなと赤十字病院 心臓病センター内科，2）同救命救急センター

【症例】19歳女性，他院の耳鼻科で鼻中隔弯曲症手術施行に際し，全身麻酔導入後，鼻腔内へ，キシロカイン，コカイン含有ガーゼの表面麻酔時，エピネフリン入りキシロカインの局注直後に急激な血圧上昇（200mmHg）および頻脈（150bpm）発生．その後改善したため手術開始するも，開始約10分後，急激な血圧低下（収縮期：約50mmHg），著明徐脈（50bpm以下）を経て，PEAとなったため当院へ緊急搬送された．来院時の心電図では心室細動であった．直流除細動後にPCPS，IABP治療導入．緊急冠動脈造影で有意狭窄なく，左室造影検査でEFは約10%で心尖部のみ僅かに収縮．上記維持療法継続により第３病日より心収縮能が徐々に改善し第４病日にはEF40%程度まで改善したためPCPS離脱，翌日にはIABP抜去，人工呼吸器離脱となった．第16病日に，特に後遺症なく退院した．原因として，冠動脈攣縮が疑われた．

● 演 題 42

## 心室細動に対しNifekalantが無効でAmiodaroneが有効であった維持透析患者の1例

阪部 優夫[1)]，吉岡 良造[1)]，外山 英志[1)]，藤木 明[1)]，楠崎 滋[2)]，東 茂樹[2)]
1）静岡赤十字病院 循環器科，2）同心臓外科

【症例】81歳女性．糖尿病性腎症による慢性腎不全のため週3回維持透析を施行されていた．無症候性心筋虚血に対する経皮的冠動脈形成術中に心室細動となった．電気的除細動150Jにより洞調律に回復したが，非持続性心室頻拍が出現したためnifekalant 0.2mg/kg/hrを開始した．QTの延長を認め投与量を漸減したが，投与開始10時間後に心室細動が再発した．150Jの電気的除細動で停止した．nifekalant投与を中止しamiodarone静注の急速・負荷・持続投与を行った．静注amiodarone投与開始後は心室頻拍・細動の再発を認めなかった．amiodarone 200mgの経口投与に変更後にも再発を認めていない．

慢性維持透析患者に生じnifekalantに治療抵抗性を示した心室細動に対してamidaroneが有効であった1例を経験したので報告する．

● 演 題 43

## 除細動通電不応性のVFストームで来院し，イソプロテレノール・キニジンが有効であったJ波関連特発性心室細動の1例

飯嶋 賢一，池主 雅臣，長谷川 奏恵，八木原 伸江，佐藤 光希，和泉 大輔，渡部 裕，古嶋 博司，相澤 義房
新潟大学大学院医歯学総合研究科 循環器学分野

【症例】49歳男性．嘔気を主訴に救急外来受診中に心室細動（VF）を来たした．心電図では下壁・側壁誘導にJ波を認めたがST-T部分に異常は見られず，心エコーも正常であった．入院後も繰り返しVFを生じ，除細動通電不応性に陥った．静脈麻酔下に人工呼吸管理としたがVFは抑制されなかった．β遮断薬（ランジオロール）は無効であったが，イソプロテレノール静注でJ波の減高と共にVFが抑制され，J波関連特発性VFと考えた．回復後のコントロール状態のプログラム刺激でVFが誘発されたが，キニジン内服後は側壁誘導のJ波が減高して有効不応期が20ms延長し，VFも誘発されなくなった．ICDの除細動試験で誘発されたVFは，コントロール（閾値25J，周波数6.8Hz），イソプロテレノール点滴中（10J, 6.4Hz），キニジン内服中（10J，5.2Hz）であった．

## 心臓性急死研究会


●代表世話人：小川　聡　国際医療福祉大学三田病院

●世　話　人：相澤　義房　新潟大学
新　博次　日本医科大学多摩永山病院
飯沼　宏之　心臓血管研究所付属病院・東和病院
和泉　徹　北里大学
井上　博　富山大学
大江　透　心臓病センター榊原病院
加藤　林也　名古屋掖済会病院
鎌倉　史郎　国立循環器病研究センター
下川　宏明　東北大学
徳留　省悟　獨協医科大学

●顧　問：岡田　了三
杉本　恒明
外山　淳治
早川　弘一
村山　正博

（五十音順，敬称略）

●事　務　局：新　博次　日本医科大学多摩永山病院 内科・循環器内科
小谷英太郎



〒206-8512 東京都多摩市永山1-7-1
TEL　：042-371-2111（内線2300）
FAX　：042-372-7379
E-mail：scdc@nms.ac.jp
Web：http://www.nms.ac.jp/scdc