第18回
心臓性急死研究会

●プログラム・抄録

会　期：2005年12月17日(土) 9：55開始
場　所：東京コンファレンスセンター・品川
〒108-0075東京都港区港南1丁目9-36 アレア品川（5F）
TEL. 03-6717-7000　FAX. 03-6717-7001

当番世話人：大江　透（岡山大学）、徳留省悟（獨協医科大学）
研究会ホームページ：URL：http://www.nms.ac.jp/scdc/

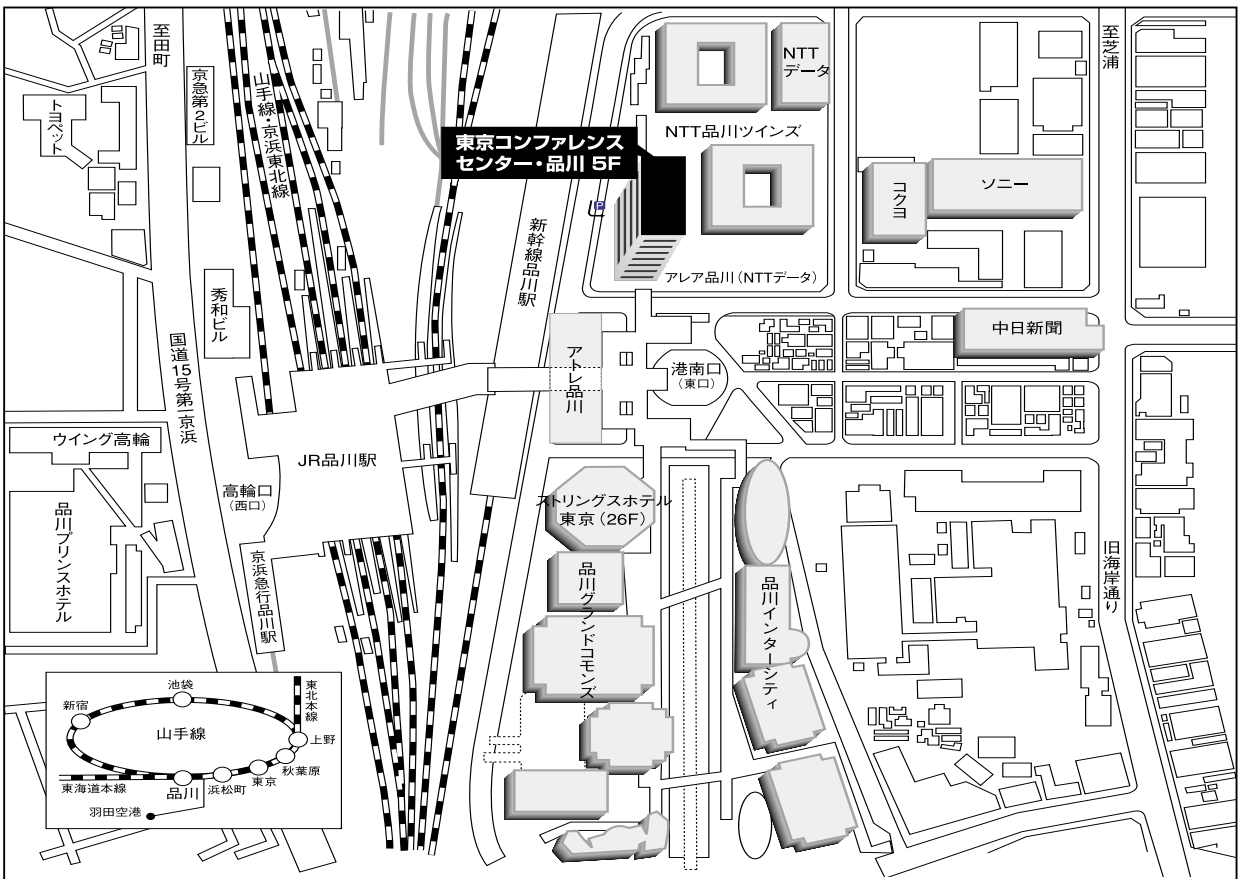

品川駅中央改札港南口（東口）より徒歩2分。駅からペデストリアンデッキで直結しています。
● 品川駅へはJR線（山手線、京浜東北線、東海道線、横須賀線等）及び京浜急行をご利用下さい。
● 羽田空港から19分（京浜急行）　● 成田空港から70分（JR成田エクスプレス）

参加費：1,000円

共　催：心 臓 性 急 死 研 究 会
日本シエーリング株式会社

《 ご 案 内 》

１. 総合受付

１）日　時：12月17日（土）9：00より
２）場　所：５階「大ホール」前ロビー
３）参加費：￥1000
　　引き替えにネームタグ（兼 出席証明書・領収証）をお渡しします。

２. 一般演題

１）座　長：セッションの終了時刻を厳守いただくようお願いします。
　　１演題の発表討論時間は12分を目安としますが、ご担当いただくセッション内での時間配分は座長におまかせします。

２）発表者：

・受付は研究会当日の9：15より、５階「大ホール」前ロビーにて行います。受付は発表の30分前までにお済ませ下さい。
・一般演題の発表時間は発表７分＋質疑５分（計12分）です。時間厳守をお願い致します。
・一般演題の発表枚数は10枚以内でお願い致します
・会場内にコンピュータの待機用デスクを設けています。そこで発表前にデータをご確認いただき、発表に備えて下さい。
・ご発表は、リモートプレゼンテーションを使用していただきます。

＜PC本体を持参される方＞

・受付スタッフの指示に従って試写用モニタで確認をして下さい。
・モニタ出力端子が、Dsubー15ピン・3段以外はプロジェクタとの接続が出来ません。この形式以外の端子は接続用のアダプタが必要ですので必ずご持参下さい。また、バッテリ切れを防ぐため電源アダプタをご用意下さい。
・画面の解像度はXGA（1024×768）です。このサイズより大きい場合はスライドの周囲が切れてしまいますので、画面の設定をXGAに合わせて下さい。
・動画等がある場合には、予め受付スタッフにお伝え下さい。
・バックアップメディアも持参されることをお勧めします。

＜データのみ持参される方＞

・メディアはCDーRまたはUSBフラッシュメモリのみ受付けます。
・受付スタッフの指示に従ってデータをコピーし、試写を行って下さい。
・研究会で用意しますパソコンのOSはWindows XPおよびMac OS Ｘです。
　アプリケーションはWindows版のPowerPoint2002またはPowerPoint 2000、Macintosh版のPowerPoint 2001またはPowerPoint 2004です。（Mac版について互換性の関係で必ずOS Ｘで作成して下さい。）
　フォントはOS標準のもののみ対応いたします。
　画面の解像度はXGA（1024×768）です。
・動画等がある場合には、予め受付スタッフにお伝え下さい。なお、動画データ等の参照ファイルは全て同じフォルダに入れて下さい。

３. 世話人会（9：20〜9：50）

４Ｆ401号室にて世話人会を行いますので世話人の先生方は直接会場へお集まり下さい。

発表して頂いた演題は、雑誌『心臓』のSUPPLEMENTに掲載する予定です。
下記の執筆要綱をご参照の上、投稿下さいますようお願い致します。

医学雑誌「心臓」研究会・執筆規定

医学雑誌「心臓」に研究会の論文を投稿される場合は、下記の規定に従いご執筆をお願い申し上げます。
なお、最終締切は平成18年1月31日とさせて頂きます。

☆原稿枚数：本文－6,000字程度（図表、引用文献を含む）。なお、これに討論が併載されることになりますが、討論部分の採否は幹事に一任させて下さい。

☆原稿の提出は、オリジナル原稿1部、コピー1部および原稿と図表のデータをお送り下さい。データはメール添付または郵送にてお送りいただければ幸いです。

☆執筆要綱

1）本文・図・表は原則として和文とし、やむを得ない場合以外は外国語を用いない。また、日本語化した外国語はカタカナで書き、人名・地名・薬品名は原語を用いる。原則的に略語は用いず、やむを得ず使用する場合は、その初出箇所で内容を明記する。外国語（病名・一般薬品名など）の頭文字は、固有名詞および文頭の場合を除きすべて小文字とする。医学用語は、日本医学会編医学用語辞典、循環器学用語集に準じて下さい。規定用語以外は、基本的に本誌の適正表記に準じ統一させていただきます。

2）原稿は1行20字（または40字）×20行＝400字（または800字）をもって1枚とし、行間は double space（5mm以上あける）にして下さい。また、原稿の1枚目に必ず『第18回心臓性急死研究会　投稿原稿』とご明記下さい。

原稿作成ソフトとして、WindowsのMS Wordを推奨しています。その他のワープロソフトを使う場合には、ソフト名、バージョンを明記の上、テキストデータ（拡張子「.txt」）をお送り下さい。図表に関しましては、MS Power PointまたはJPEGデータにてお送り下さい。

原稿・図表データはメールでお送りいただくか（宛先：shinzo@kk-kyowa.co.jp）CD等に保存して、別途ご郵送下さい。メールの場合には、1通あたりの添付データ容量が3MBを超えないようにご注意いただきますようお願いいたします。

3）表題、著者名は本文の体裁にならって和英併記とし、600字以内の和文抄録を付して下さい。

4）キーワード5語以内を付して下さい。

5）文献は引用順とし、記載方法は下記に準じて下さい。著者、共著者については4名までは全員記載し、5名以上は3名までを記載し、「ほか」または「et al」として下さい。ページ数は最初と最後を入れて下さい。

［例］

1）Wahr DW, Ports TA, Botvinick EH, et al: The effects of coronary angioplasty and reperfusion on distribution of myocardial flow. Circulation 1985; 72: 334-343

2）秋山英明、半田俊之介、藤井　効、ほか：冠動脈疾患における側副血行の役割．心臓 1984; 16: 259-264

3）Wood P：Diseases of the Heart and Circulation. Philadelphia, JB Lippincott, 1956, 839-857

4）須磨幸蔵、竹内靖夫：冠動脈疾患．小児心臓外科学．新小児医学体系 No. 33, 中山書店、1981, 451-460

☆校正要綱

レイアウトした校正用紙を郵送致しますので、著者校正をお願い致します。

☆原稿送付先：

〒105-0004 東京都港区新橋2－20－15 新橋駅前ビル 1号館2階
（株）協和企画制作局内　『心臓』編集室
TEL & Fax：03-3571-3176　e-mail：shinzo@kk-kyowa.co.jp
（担当：鈴木加奈子・竹田一雄）

【開会の挨拶】　9：55～10：00　　**岡山大学附属病院　大江　透**

救命救急・蘇生　**10：00～11：00**

座長　横浜赤十字病院　沖重　薫
北里大学医学部　庭野慎一

1. 心室細動による低酸素脳症に対し、低体温療法を含む救命治療により社会復帰しえた1症例
九州大学病院　循環器内科　日浅謙一

2. AEDにより心室細動から蘇生された冠攣縮性狭心症の１例
愛知医科大学　循環器内科　浅井健次

3. Pilsicainide静注にて多形性心室頻拍を認めた特発性心室細動の１例
熊本大学大学院医学薬学研究部　循環器病態学　田中靖章

4. 蘇生後に腹腔内出血を認めた心原性心肺停止症例の１例
北九州市立八幡病院　循環器科　原田　敬

5. Pilsicainide投与により２種類の致死性不整脈が顕性化された失神症例
聖マリアンナ医科大学　循環器科　長田圭三

器質的心疾患（心疾患）　**11：00～12：00**

座長　杏林大学医学部　池田隆徳
新潟大学医学部　池主雅臣

6. 急性心筋梗塞時の心破裂の前兆：Ｔ波の変調を認めた２症例の呈示
杏林大学医学部　第二内科　米良尚晃

7. 心室中部肥大型心筋症に心室頻拍を認めた３症例
東京医科大学病院　第２内科　森崎倫彦

8. 急性心筋梗塞発症直後に心室細動をきたした左室緻密化障害の１例
九州厚生年金病院　内科　菊池　幹

9. アルコール多飲に伴うたこつぼ型心筋症の１例
仙台市立病院　循環器科　田渕晴名

10. 難治性心室細動を認めたサルコイドーシスに伴う心室瘤の１例
東京慈恵会医科大学青戸病院　循環器内科　中田耕太郎

＊＊＊休憩　12：00～12：50＊＊＊

（ロビーに昼食をご用意いたします。情報交換の場としてご利用下さい。）

座長　Key Lecture　獨協医科大学　徳留省悟

Lecture①　12：50～13：10

スポーツ中の突然死

東京都監察医務院　畔柳三省

Lecture②　13：10～13：30

50年間の東京23区内における自動車運転中の突然死

獨協医科大学法医学教室、東京都監察医務院　黒須　明

質　疑　13：30～13：40

Brugada症候群　13：40～14：40

座長　東京都立広尾病院　　櫻田春水
聖マリアンナ医科大学　中沢　潔

11. 高齢になり発症したBrugada症候群の1例

日本大学医学部　循環器内科　芦野園子

12. 心房細動除細動後に顕在化したBrugada症候群の1例

横浜市立みなと赤十字病院心臓病センター　内科　脇本博文

13. Brugada症候群に対するICD植え込みについて

社会保険小倉記念病院　循環器科　山田貴之

14. 顕著なST上昇に乏しいBrugada症候群の1例

山田赤十字病院　循環器科　坂部茂俊

15. EPSが診断に有用であったWide QRS tachycardiaを合併したBrugada型心電図の1例

順天堂大学医学部附属静岡病院　林　英守

＊＊＊休憩　14：40～14：50＊＊＊

ICD・ペースメーカー　14：50～15：38

座長　順天堂大学　　中里祐二
日本医科大学　小谷英太郎

16. 両鎖骨下静脈が閉塞した重症心不全患者の心室頻拍に対し植込み型除細動器を皮下トンネルを用いて留置した1症例

広島大学　分子病態制御内科学　三好美和

17. 洞性頻脈に対する植込み型除細動器（ICD）の6回目のショック作動が心室頻拍（VT）を誘発して低酸素脳症を生じた1症例

新潟大学　第一内科　小村　悟

18. ICD再植え込み時に残存リードの干渉によりarray leadを植え込んだ右胸心の症例

東北大学大学院　循環器病態学　菅井義尚

19. 心房細動下の強制的両室ペーシングが心室細動の誘因と考えられたDor手術後重症心不全の１例

東京医科歯科大学医学部　循環器内科　古川俊行

<u>診　断</u>　15：38～16：38

座長　岡山大学附属病院　草野研吾
九州大学医学部　　樗木晶子

20. 冠動脈造影により診断できた若年発症心室細動の２症例

岡山大学附属病院　循環器内科　伴場主一

21. 不整脈原性右室異形成の診断治療にelectroanatomical mappingが有用だった１例

昭和大学医学部　第三内科学教室　三好史人

22. 12誘導ホルター心電図が診断および治療に有用であった、夜間特発性心室細動の１例

慶應義塾大学　呼吸循環器内科　谷本耕司郎

23. アミオダロン投与後に心停止を来たした１例における遅延電位の変動についての検討

東海大学　内科学系　循環器内科　松崎　淳

24. 持続性心室頻拍を有しない慢性心不全患者における突然死の予知：123I-MIBGシンチグラフィによる心臓交感神経機能の検討から

独立行政法人国立病院機構松本病院　循環器科　矢崎善一

【閉会の挨拶】　16：38　　獨協医科大学　徳留省悟

抄　録

1. 心室細動による低酸素脳症に対し、低体温療法を含む救命治療により社会復帰しえた1症例

九州大学病院　循環器内科[1)]、九州大学医学部保健学科[2)]
日浅謙一[1)]、多田英生[1)]、小池城司[1)]、砂川賢二[1)]、樗木晶子[2)]

症例は57歳・男性。42歳時に前壁の心筋梗塞を発症。55歳時に冠動脈バイパス術、左室縫縮術および僧帽弁輪形成術が行われ、以後の経過は良好であった。2005年2月朝体操中、突然意識消失。救急隊到着時、心室細動を認め、電気的除細動で洞調律へ復した。当院到着時は70bpmの洞調律、血圧150/80mmHgと血行動態は保たれ、自発呼吸も認められたが、意識レベルはJCS200～300であった。心電図上II、III、aV_F誘導で軽度のST上昇を認めたため、緊急冠動脈造影を行ったが、新病変は認めなかった。除細動まで15分以上経過していたこと、脳波の徐波化、頭部CTにて低酸素脳症が強く疑われたことから脳保護のため34℃の低体温療法を開始した。低体温による心収縮力低下を補うためIABPを挿入した。復温直後の意識レベルはJCS1～3程度に回復し、低酸素脳症の後遺症はほとんどなく社会復帰しえた。心機能低下例においてもIABPを併用することにより低体温療法が可能となり神経学的にも回復した症例を経験したのでここに報告する。

2. AEDにより心室細動から蘇生された冠攣縮性狭心症の1例

愛知医科大学　循環器内科
浅井健次、岩　　亨、加藤　勲、鈴木靖司、高島浩明、
黒田泰生、脇田嘉登、高阪　崇、久原康史、伊藤隆之

AEDにより蘇生されICD植え込みに至った冠攣縮性狭心症症例を経験したので報告する。症例は41歳男性。失神の既往はない。愛知万博会場において、早朝に整列中突然意識消失した。偶然居合わせた医学生がAEDを装着し、心室細動(VF)であったため除細動施行した。洞調律に回復後当院ERに搬送された。来院時の心電図は洞頻脈のみであった。原因検索のため施行した冠動脈造影検査で、高位側壁枝に90％狭窄を認めたため同部位に対して冠動脈インターベンションを施行した。術後に心筋酵素の逸脱は認めなかった。以後VFの再発も見られなかったが、後日心臓電気生理学的検査と冠動脈攣縮誘発試験を施行した。イソプロテレノール負荷下に心室性不整脈の誘発を試みたがVFは誘発されなかった。エルゴノビン負荷で冠攣縮による右冠動脈の完全閉塞が誘発された。冠攣縮性狭心症がVFの原因として強く疑われたため、ICDの植え込み手術を行った。

3. Pilsicainide 静注にて多形性心室頻拍を認めた特発性心室細動の1例

熊本大学大学院医学薬学研究部　循環器病態学、八代総合病院[1)]
田中靖章、定永恒明[1)]、森久健二、上村孝史、山部浩茂、小川久雄

症例は38歳の男性。2005年2月5日飲酒中に突然意識消失し救急車を要請。救急車内及び病院到着後も頻回に心室細動が出現し、電気的除細動が施行された。翌日、精査加療目的で当院を紹介された。既往歴には特記すべき事項はないが、家族歴に父が突然の心肺停止、兄及び姉に意識消失発作の既往がある。入院時の心電図、心エコー、運動負荷試験では特に異常は認められなかった。Pilsicainide 50mgを静注したところ、ST-T変化は認められなかったが、多形性心室頻拍が頻発した。心臓カテーテル検査では冠動脈造影・左室造影では異常は認めなかった。これらの結果から特発性心室細動と診断し、植込み型除細動器植込みを施行し退院となった。Pilsicainide静注でBrugada症候群様の心電図変化は示さないが多形性心室頻拍が誘発されたこと、家族歴からBrugada症候群の亜型と考えられ、遺伝子検査を施行中である。

4. 蘇生後に腹腔内出血を認めた心原性心肺停止症例の1例

北九州市立八幡病院　循環器科
原田　敬、佐貫仁宣、加来京子、津田有輝、大江春人

心肺蘇生法の普及は医療従事者の義務である。一方、心肺蘇生法は胸郭や臓器に損傷を与えるリスクもある。今回我々は、心原性心肺停止で来院し、蘇生後腹腔内出血で緊急手術を行った一例を経験した。症例は40歳男性、ゴルフ練習場で心肺停止となり救急要請、bystander CPRが行われた。現場では心室細動で、除細動後心静止となり来院。腹部に異常は認めなかった。来院後再び心室細動となり除細動に成功、呼吸・心拍再開し緊急冠動脈造影を行った。左冠動脈主幹部に75％狭窄を認め、急性冠症候群と診断しIABP挿入、引き続き脳低温療法施行した。二日目より血圧低下、貧血、腹部膨満出現。腹部CTで大量の腹腔内出血を認めたが出血源不明であった。緊急開腹手術施行し胆嚢と肝右葉の間の肝被膜に裂傷を認め、止血に成功した。本症例は心臓マッサージによる肝損傷が出血原因と思われた。心肺蘇生法の合併症に関する文献的考察ともに報告する。

5. Pilsicainide投与により2種類の致死性不整脈が顕性化された失神症例

聖マリアンナ医科大学　循環器科
長田圭三、中沢　潔、松田央朗、藤田禎規、西尾　智、
龍祥之助、高木明彦、岸　良示、原田智雄、三宅良彦

47歳女性。平成14年より動悸症状あり、心電図で心房拍動(AF)を認めたため当院紹介受診。頻回に発作繰り返すため、pilsicainide　150mg/3×処方。投与開始後約1週で歩行中突然の胸部圧迫感生じ、失神・転倒し頭部打撲。当院救急搬送となった。来院時心電図上洞調律、QT延長なし。経過観察となった。以後動悸・失神は認めなかったが、平成17年4月末より動悸あり、5月受診時3：1～2：1の心房粗動(AFL)を認めた。失神、AFL精査加療のため心臓電気生理学検査施行。

AFL持続、頻回刺激で停止しないためpilsicainide投与。粗動周期延長を来たし1：1 AFLに移行、その後VTに移行し血圧低下したためDC要した。VTはPESで再現性を持って誘発、burstで停止可能。VPS3連刺激でVF誘発された。

Pilsicainide投与により2種類の致死性不整脈の顕性化を認めた失神症例を経験したので報告する。

6. 急性心筋梗塞時の心破裂の前兆：T波の変調を認めた2症例の呈示

杏林大学医学部　第二内科
米良尚晃、池田隆徳、柚須　悟、中村健太郎、阿部敦子、石黒晴久、榊　　桂、
宮越　睦、三輪陽介、加地英生、坂田好美、四倉正之、吉野秀朗

心電図上のT波の変調(T-wave modulation)は、再分極過程の異常あるいは自律神経活動の変化によって生じやすいとされている。今回、急性心筋梗塞(AMI)時の経過中にT波の変調を認め、その後に心破裂で急死した2症例を経験したので報告する。

症例1： 87歳女性、AMI(下壁)で入院となったが、高齢であることから保存的治療が行われた。第1病日の経過中にT波の変調が認められ、その16時間後に突然ショック状態となり急死に至った。病理解剖では後壁領域で心破裂を呈していた。

症例2： 83歳女性、AMI(下壁)で入院となった。緊急冠動脈造影検査で右冠動脈の完全閉塞が認められ、同部位に経皮的冠動脈形成術が行われた。第5病日にT波の変調を認め、その14時間後に突然ショック状態となった。心エコーで心嚢液貯留が認められ、緊急で心膜開窓術を施行したところ心破裂を呈していた。

T波の変調は、2症例とも心破裂の数時間前に認められており、切迫破裂を示す心電図変化と考えられた。

7. 心室中部肥大型心筋症に心室頻拍を認めた3症例

東京医科大学病院　第2内科
森崎倫彦、五関義成、アブライテ・アブラ、荒田　宙、川出昌史、
小野春稔、石山泰三、平野雅春、寺岡邦彦、山科　章

心室中部肥大型心筋症に心室頻拍を伴った3症例を経験した。3例とも肥大型心筋症との診断で外来通院し心臓ＭＲＩにて心尖部に心室瘤を認めていたが、定期施行の心臓超音波検査やホルター心電図では特に著変を認めていなかった。1例は動悸精査目的で入院し、シベンゾリン内服導入後の外来経過観察中に突然死をきたした。他の2例は失神を主訴に入院し、心臓電気生理検査を施行した。そのうち1例は血行動態の破綻を伴う持続性心室頻拍が、残り1例は複数種類の持続性心室頻拍誘発されたため、2例ともアミオダロン導入後にICD植え込み術を施行した。一般的に肥大型心筋症は心室期外収縮や非持続性心室頻拍の合併が多く、持続性心室頻拍は稀とされている。しかし本症例の様に心尖部心室瘤を伴う症例では、同部位の特異性により心室頻拍が持続しうる可能性があると考えられた。肥大型心筋症の突然死予防の治療戦略を考慮する上で貴重な3症例と考え提示した。

8. 急性心筋梗塞発症直後に心室細動をきたした左室緻密化障害の1例

九州厚生年金病院　内科
菊池　幹、折口秀樹、毛利正博、山本英雄、宮田健二、
山本雲平、阿部弘太郎、伊藤浩司、多治見　司、菊池　裕

症例は50歳、女性。生来健康であったが突然胸背部痛が出現し来院。心電図上、Ⅱ・Ⅲ・aVF・V_6にてST上昇認めた。その後突然心室細動となるも電気的徐細動にて洞調律へと復帰した。緊急CAGにて回旋枝seg.12および15に100％閉塞を認めたがPCIは不成功だった。3週間後のCAGでは再開通しており、EPSでは心室細動が誘発された。心エコー・MRIにて左室後側壁緻密化障害と診断された。

左室緻密化障害における臨床上の主な問題点としては心不全・塞栓症・ 致死的不整脈の3つがあげられるが、本症例の急性心筋梗塞は臨床経過より塞栓症が原因と推察された。またEPSにより不整脈源性があることが示唆された。従来の報告では、心機能低下例で致死性不整脈による突然死の危険性が言われているが、本症例の様に心機能が保たれていても致死性不整脈による突然死が起こり得ることを念頭において治療方針を検討するべきだと考えられた。

9. アルコール多飲に伴うたこつぼ型心筋症の1例

仙台市立病院　循環器科[1)]、伊藤医院[2)]
田渕晴名[1)]、八木哲夫[1)]、滑川明男[1)]、石田明彦[1)]、山科順裕[1)]、住吉剛忠[1)]、伊藤明一[2)]

症例は71歳男性。長年にわたり一日5合のアルコール摂取歴がある。2005年6月13日家人に自宅で倒れているのを発見され当院救命救急センターに搬送された。来院時全身硬直間代性痙攣を認め入院となった。入院翌日夜心拍数190/分の持続性心室頻拍が出現し、電気的除細動により洞調律に復した。その時の12誘導心電図、胸部誘導でST上昇、Ⅱ、Ⅲ、aVf誘導でST低下を認め、急性心筋梗塞が疑われ緊急冠動脈造影検査を施行した。冠動脈には狭窄、閉塞病変は認めず心筋梗塞は否定されたが、左室造影で冠血管支配領域に一致しない心尖部から前壁、下壁の無収縮、心基部の過収縮を認められた。心電図は第2病日には同誘導で陰性T波が出現した。第39病日の左室造影検査で心尖部の無収縮は改善を認めており、たこつぼ型心筋症と診断した。アルコール多飲症に合併したたこつぼ型心筋症の報告はまれと考えられ、若干の病理学的、文献的考察を加え報告する。

10. 難治性心室細動を認めたサルコイドーシスに伴う心室瘤の1例

東京慈恵会医科大学青戸病院　循環器内科、東京慈恵会医科大学附属病院　循環器内科[1)]
中田耕太郎、武田　聡、松山明正、宮永　哲、今本　諭、久能　守、
岩野圭二、笠井督雄、佐藤　周、関　晋吾、望月正武[1)]

症例は69歳女性。1998年よりサルコイドーシスにてステロイド内服加療中、完全房室ブロックの診断でペースメーカー植え込み術を施行された。気管支喘息も加療中であった。2005年4月10日喘息発作を認めたがステロイド及びアミノフィリン点滴にて軽快、翌11日朝食中に心室細動が出現、電気的除細動にて直ちに正常洞調律に回復した。しかし意識状態は改善せず人工呼吸器管理とした。心臓超音波検査では心尖部にdyskinesisを認め、緊急心臓カテーテル検査を行った。左右冠動脈には有意狭窄は認めずも、左室造影では前壁に心室瘤を認めこれが不整脈の原因と考えられた。一時コントロールされていた心室細動はその後難治性となり、リドカイン、マグネシウム、塩酸ニフェカラント投与を行うもElectrical stormとなった。今回我々は、難治性心室細動を認めたサルコイドーシスに伴う心室瘤の1例を経験したので報告する。

11. 高齢になり発症したBrugada症候群の1例

日本大学医学部　循環器内科、先端医学講座[1)]
芦野園子、渡辺一郎、小船雅義、奥村恭男、橋本賢一、
大久保公恵、進藤敦史、杉村秀三、中井俊子、斎藤　頴[1)]

高齢になり意識消失発作を初めて認めたBrugada症候群の1例を経験したので報告する。症例：76歳、男性。軽作業中に突然、意識消失し後頭部を打撲。その後も意識状態が改善しないため救急車で当院救命救急センターに搬送となった。現地到着時の意識レベルはJCS 200, 血圧は50/40mmHgであった。既往歴：1年前にも同様の意識消失発作があり当院脳外科に入院。頭部CT等の精査にて異常を認めなかったため、退院。入院後経過：当院到着時の心電図上、洞調律、不完全右脚ブロックおよびV1～V2誘導でcoved型、V3～V4誘導でsaddle back型のST上昇を認めた。心臓カテーテル検査上異常を認めず、引き続き心臓電気生理学的検査を施行したところ、右室流出路からの早期刺激(S1：600msec / S2：230msec / S3：200msec)にて再現性をもって心室細動が誘発されたためICDの植え込みを施行した。

12. 心房細動除細動後に顕在化したBrugada症候群の1例

横浜市立みなと赤十字病院心臓病センター　内科、東京医科歯科大学　循環器内科[1)]
脇本博文、沖重　薫、仲村健太郎、上原祐樹、馬屋原伸、瑞慶覧貴子、
大場景介、小西正則、畦上孝司、平尾見三[1)]、磯部光章[1)]

症例は46歳男性。失神歴あるも、家族歴に特記すべきものなし。発作性心房細動(PAFB)の予防目的にてpilsicainide150mg/日を投与していたが、心房細動が持続したため除細動目的にて入院。心内二本の電極カテーテル間で心内除細動を行った。20Jにて除細動できなかったため、nifekalant25mgを点滴投与したところ自然に正常洞調律に復帰。QT間隔は優位に延長しており(QTc=0.475)、電極カテーテル操作による心室性期外収縮(PVC)が多形性心室頻拍を誘発したが自然停止。再度同様の原因によるPVCが誘引となり心室細動が起こり直流除細動を必要とした。以前の12誘導心電図(ECG)上は特にBrugada症候群(BRU)を示唆するような異常所見を呈することはなかったが、除細動後はBRU様のECGを呈した。【考案】PAFB予防目的にて、クラスIc群抗不整脈剤を投与する際は、潜在性Brugada症候群例の可能性も配慮した慎重な投薬が望ましいと思われた。また本例はNifekalantによっても心室細動を抑制できなかった興味深い症例である。

13. Brugada症候群に対するICD植え込みについて

社会保険小倉記念病院　循環器科
山田貴之、合屋雅彦、安藤献児、曽我芳光、安本　均、野坂秀行、延吉正清

Brugada症候群に対してのICD植え込み術について検討した。当院において2005年3月までに心電図上Brugada症候群と考えられた症例に対してICD植え込み術を施行した10例について検討した。平均年齢57歳、男性9名、突然死の家族歴1名、失神歴6例、心肺停止既往症例3例、VT studyにてVTもしくはVfが誘発されたもの5例、心房細動合併例1例であった。虚血性心疾患の合併はなく、低左心機能症例も認めなかった。平均follow up期間は760日で、適正作動は2例に認め、不適切作動症例は認めなかった。誘発可能症例のうち、一次予防群において作動症例は認めなかった。適切作動症例のうち1例は、VT studyでもVT/Vfが誘発されず、家族歴も認めなかったが、心室細動の既往があった。結語：Brugada症候群におけるICD植え込みはEPSだけでは不十分なのではないかと考えられた。

14. 顕著なST上昇に乏しいBrugada症候群の1例

山田赤十字病院　循環器科
坂部茂俊、笠井篤信、仲田智之、坂井正孝、西山　敦、説田守道、保田憲基、角田　裕

心室細動出現前後、ピルジカイニド負荷でcoved型の顕著なST上昇を示さないBrugada症候群の1例を報告する。<症例>39歳男性<主訴>痙攣<家族歴>特記事項なし<既往歴>検診で右脚ブロック<現病歴>2005年3月19日午前3時頃、就寝中に痙攣、失神が出現、約5分間で消失したが朝までに同様の症状が数回あり、A病院に搬送された。到着時には意識清明であったが、心電図モニターを装着後、心房細動から心室細動へ移行し、痙攣が出現、除細動で停止した。停止直後の心電図で右脚ブロックを認めたが、前胸部誘導はV2でわずかなsaddle-bak型ST上昇のみであった。<来院後経過>ECG：洞調律、64回/分、軸正、完全右脚ブロック。V2で0.2mVのST上昇、QT延長なし。右室心尖部からの3連刺激で約1.4秒間の非持続性心室頻拍が誘発されたのみであった。ピルジカイニド負荷試験でもST変化は認められなかった。

15. EPSが診断に有用であったWide QRS tachycardiaを合併したBrugada型心電図の1例

順天堂大学医学部附属静岡病院
林　英守、住吉正孝、宮崎彩記子、宮崎忠志、西野顕久、
一瀬哲夫、川村正樹、小島　論、諏訪　哲、櫻井秀彦

症例は65歳、男性。主訴は失神発作。家族歴では兄が66歳で突然死。平成16年10月、屋外で作業中に失神を起こし近医を受診。12誘導心電図ではBrugada型心電図を呈し、Holter心電図上、非持続性のWide QRS tachycardiaを認めたため入院となった。心エコー、冠動脈造影検査では器質的心疾患は認めず、電気生理学検査(EPS)を施行した。失神の原因として心室性不整脈を疑い、右室心尖部および流出路から、3連までの心室期外刺激で誘発を試みるも心室頻拍・細動は誘発されず、心房期外刺激から発作性上室性頻拍(PSVT)が容易に誘発された。PSVTは変行伝導を伴い、Holter心電図で認めた頻拍と同様なQRS波形であり、失神の原因と考えられた。PSVTの機序は房室結節リエントリー性頻拍と考えられ、アブレーションを予定している。本症例ではICDを植え込むことなく、現在まで経過良好である。失神を伴うBrugada型心電図症例において、EPSがWide QRS tachycardiaの診断に有用であった1例を経験した。

16. 両鎖骨下静脈が閉塞した重症心不全患者の心室頻拍に対し植込み型除細動器を皮下トンネルを用いて留置した1症例

広島大学　分子病態制御内科学、第一外科[1)]、分子内科学[2)]
三好美和、中野由紀子、尾木　浩、小田　登、山本佳征、
茶山一彰、渡橋和政[1)]、末田泰二郎[1)]、沖本智和[2)]、石橋　堅[2)]

72歳男性。心不全を指摘され近医にて加療中であった。平成11年に冠動脈バイパス術、三尖弁輪形成術を行った。その後心不全症状の増悪を認めたため、両心室ペースメーカーを右鎖骨下静脈より留置した。平成17年5月より全身倦怠感が出現し近医受診した。心電図にてHR180bpmの左脚ブロック、上方軸の心室頻拍(VT)を認めDCにて洞調律へ回復したが、その後もVTが頻回に生じるため当院搬送入院となった。リドカイン、ニフェカラントの持続静注を開始し、アンカロンを導入した。両鎖骨下静脈末梢閉塞を認めリード挿入が困難で、通常より長いリードを使用し植込み型除細動器の留置が可能であった。アブレーションも考慮したが、VT波形から両心室ペースメーカーリード周囲を焼却した時の影響を考え、植え込み型除細動器と薬物との併用療法を選択した。アンカロンによりVTの回数は減少し抗頻拍ペーシングとの併用でその後の経過は良好である。

17. 洞性頻脈に対する植込み型除細動器(ICD)の6回目のショック作動が心室頻拍(VT)を誘発して低酸素脳症を生じた1症例

新潟大学　第一内科
小村　悟、池主雅臣、佐藤光希、岡田慎輔、和泉大輔、
岡村和気、山下文男、田辺靖貴、古嶋博司、相澤義房

76歳女性。1995年、陳旧性心筋梗塞後(左室駆出率：23％)の心室頻拍(VT)に対してICD治療を行った。その後、数年に1回の適切作動を認めたが、不適切作動は認めていなかった。2004年、自転車運転中にICDが作動し、降りたところで意識消失した。救急隊到着時、呼吸停止、モニター上心室細動(VF)を認め体外除細動後に搬送された。ICD記録では、洞性頻脈(心拍数：141/分)に対して抗頻拍ペーシング(治療①)、ショック通電(治療②, ③)が行われ、その後の治療④のショックがVT(心拍数：195/分)を誘発した。治療⑤のショック通電でVTは一旦停止したが、継続する洞性頻脈に治療⑥のショック通電が行われ、再度VTが誘発されて以後VFに移行した。ICD治療例では経過中の同頻拍レートの上昇が致死的なICD不適切作動を生じる危険があり注意を要する。

18. ICD再植え込み時に残存リードの干渉によりarray leadを植え込んだ右胸心の症例

東北大学大学院　循環器病態学、心臓血管外科[1)]
菅井義尚、熊谷浩司、福田浩二、若山裕司、
篠崎　毅、井口篤志[1)]、田林晄一[1)]、下川宏明

肥大型心筋症、右胸心の67歳男性。非持続性心室頻拍あり、平成14年11月心臓電気生理学的検査にて心室細動が誘発され翌月、右側にDDD型植込み型除細動器(ICD)植込みを施行した。平成16年10月よりICD挿入部の切開線に膿皮症を認め、平成17年4月に入院し感染ICD摘出術を施行、ジェネレーターと心房リードは除去できたが心室リードは癒着があり除去できなかった。その後、対側にICD再植込み術を施行した。まず新規心室リードを心尖部に、次に心房リードを植込んだ後に心室リードの抵抗が測定不能となった。残存心室リードと機械的に接触干渉したためと考え右室流出路に植込み位置を変更したが心室細動誘発試験にて除細動できず、双極リードの心室内への植込みは困難と考え単極心室リードを右室流出路に、array leadを心尖部皮下に留置、心室細動誘発試験にて除細動可能となり手術を終了した。稀な症例と考え報告する。

19. 心房細動下の強制的両室ペーシングが心室細動の誘因と考えられたDor手術後重症心不全の1例

東京医科歯科大学医学部　循環器内科
古川俊行、川端美穂子、畔上幸司、大友　潔、佐々木　毅、勝野哲也、
岡田寛之、稲垣　裕、鈴木淳一、畑　明宏、平尾見三、磯部光章

症例は73歳、男性。1985年に冠動脈2枝バイパス術を施行され、2001年にグラフト閉塞、うっ血性心不全を来たし、冠動脈4枝バイパス術、Dor手術および心外膜リードによる心臓再同期療法（CRT）を施行された。以後、心不全徴候なく安定していたが、2004年12月初めよりうっ血性心不全が増悪。心電図は心房細動とVVIによる間欠的両室ペーシングを示していた。12月16日両室ペーシングレートを70ppmより90ppmに上げ、ペーシング率を上昇させた。その後12月19日に心室細動による失神発作を来たし緊急入院となる。心房細動下の組織ドップラー検査では、両室ペーシングによりQRS幅は若干の狭くなったが、左室asynchronyは増悪していた。本例ではペーシングレートの増加が心室細動の誘因となった可能性が考えられた。心房細動の除細動後にICD植込み術を施行し経過は良好である。

CRTの長期的な管理においては、心房細動の発生など、ペーシング環境の変化により両室ペーシングの有効性が損なわれる場合があることに留意する必要があると考えられた。

20. 冠動脈造影により診断できた若年発症心室細動の2症例

岡山大学附属病院　循環器内科
伴場主一、草野研吾、永瀬　聡、平松茂樹、木村英夫、
西井伸洋、中村一文、桜木　悟、大江　透

症例1）26歳男性。学生時より競技スポーツに参加。26歳の秋、フルマラソンのゴール手前で突然転倒し蘇生処置を受けた。救急車到着時、心室細動で電気的除細動にて回復した。12誘導心電図、心エコー、運動負荷心電図で異常を認めなかったが、冠動脈造影で右冠動脈起始異常が判明した。右冠動脈は急角度に左大動脈洞より起始し大動脈と肺動脈の間を走行するために運動中に十分な血流が保てない可能性が考えられた。

症例2）15歳男性。中学時代はテニス部に在籍した。中学校卒業前にバスケットボールをしていて突然倒れ、蘇生処置を受けた。救急車到着時モニター上心室細動で、電気的除細動で洞調律に回復した。入院中、抜管時にモニター上、STの上昇を伴った一過性の血圧低下を認めた。その為に冠動脈造影検査を施行したところ、右冠動脈起始部の高度狭窄と左前下行枝起始部の冠動脈瘤を認め、明らかな既往がないものの川崎病が原因として考えられた。

21. 不整脈原性右室異形成の診断治療にelectroanatomical mappingが有用だった1例

昭和大学医学部　第三内科学教室
三好史人、小林洋一、伊藤啓之、小貫龍也、松山高明、渡辺則和、
劉　俊昌、河村光晴、浅野　拓、丹野　郁、片桐　敬

症例は74歳、男性。心疾患の指摘はなかった。2005年8月、電車から降りようとした際、突然意識消失。心電図で、左脚ブロック型の単形性心室頻拍（VT）を認めた。心臓超音波検査で右室拡大はなかったが、胸部CT・MRIでは右室壁周囲と左室の一部に脂肪変性を認め、不整脈原性右室異形成（ARVC）が疑われた。心臓電気生理学的検査では、心室プログラム刺激で、血行動態の安定したVTが再現性をもって誘発された。VT中のelectroanatomical mappingでは脂肪変性の部位に一致して低電位領域を認め、diastolic potential、concealed entrainmentを指標にablation施行、2回目の通電でVTは消失した。

ARVCの診断治療にelectroanatomical mappingが有用と思われた。

22. 12誘導ホルター心電図が診断および治療に有用であった、夜間特発性心室細動の1例

慶應義塾大学　呼吸循環器内科[1)]、足利赤十字病院[2)]
谷本耕司郎[1)]、副島京子[1)]、高月誠司[1)]、加瀬明子[1)]、田中知子[1)]、福本耕太郎[1)]、
萩原陽子[1)]、佐藤俊明[1)]、三好俊一郎[1)]、小川　聡[1)]、杵淵　修[2)]

症例は夜間特発性心室細動（VF）の29歳男性。睡眠中に痙攣発作を認め、近医に入院した。安静時心電図は正常であり、サンリズム負荷も陰性であった。アセチルコリン負荷を含む心臓カテーテル検査を行ったが異常を認めなかった。病状説明中に洞停止、意識消失を認めたため、洞不全症候群と診断され、VVIペースメーカー植込みを行い、退院した。しかし退院後も睡眠中に同様の発作を認め、ペースメーカーのログより心室の頻拍エピソード（＜200ms）が確認され、精査加療目的で当院紹介された。入院中は失神発作なく、頻脈性不整脈も認めず、またペースメーカーからの頻脈性不整脈の誘発も不能であったが、植込み型除細動器（ICD）の植込みを行った。退院後、ICDのショック作動を繰り返したため、緊急入院した。ICDログでVFエピソードが確認され、すべて同一の連結期の単発心室性期外収縮（PVC）からVFは開始していた。入院後12誘導ホルター心電図を装着したところ、夜間にVFの自然発作を認め、VFの始まりからICDのショックによる除細動までの12誘導心電図を記録しえた。心臓電気生理検査ではプログラム刺激および各種薬剤負荷でもPVCを含め、不整脈の誘発は不可能であったため、12誘導ホルターでVFのトリガーとなっていたPVC波形をもとにペースマップを行い、三尖弁輪後壁でアブレーションを施行した。その後2ヶ月以上VFを認めていない。本症例は夜間に頻発する特発性VFの症例であるが、不整脈の誘発が極めて困難であり、12誘導ホルター心電図によるVFをトリガーするPVCの同定がカテーテルアブレーションに有用であった。

23. アミオダロン投与後に心停止を来たした1例における遅延電位の変動についての検討

東海大学　内科学系　循環器内科
松崎　淳、吉岡公一郎、網野真理、神田茂孝、出口喜昭、田邉晃久

症例は拡張型心筋症の61歳男性。入浴中、意識消失を来たし救急隊要請。到着時、心室細動（VF）を認め電気的除細動にて蘇生され当院搬送。入院後ニフェカラント投与開始もQT延長あり、塩酸リドカインに変更し第3病日からアミオダロン（AMD）200mg内服開始。内服開始前、開始後1週間、3週間に高分解能ホルター心電計を用い夜間連続LP記録を行った。第8病日にICD植え込み術、第19病日に左冠動脈#6 75%に対しPCIを施行。第39病日退院となったが、退院後10日目に自宅にて心肺停止状態で発見され同日死亡確認となった。本症例では、AMD内服前後でf-QRS、RMS、LAS値に変化はなく、日内変動幅は増悪していた。AMD導入後、抗不整脈効果を認めた症例では、内服後はLP各パラメーターは増悪していたが、日内変動幅は縮小していた。AMD内服前後のLPの日内変動の評価は有用である可能性が考えられた。

24. 持続性心室頻拍を有しない慢性心不全患者における突然死の予知：123I-MIBGシンチグラフィによる心臓交感神経機能の検討から

独立行政法人国立病院機構松本病院　循環器科、信州大学　循環器内科[1)]
矢崎善一、関村紀之、越川めぐみ[1)]、笠井宏樹[1)]、木下　修＊、池田宇一[1)]

Sudden Cardiac Death in Chronic Heart Failure（SCD-HeFT）は持続性心室頻拍を有しない慢性心不全患者への予防的な植え込み型除細動器（ＩＣＤ）の有用性を示唆したものだが、すべての慢性心不全患者にＩＣＤを植え込むわけではなく、何らかのリスクの層別化は必要である。突然死には心臓交感神経機能の異常が関与しているといわれている。Iodine-123 metaiodobenzyl-guanidine（123I-MIBG）は心臓交感神経機能を評価可能なトレーサーであり、心不全の重症度と相関が認められる。今回我々は、110例の慢性心不全患者の安定期に123I-MIBGを施行、平均50ヶ月経過観察、123I-MIBGの指標である心縦隔比（H/M）や洗い出し（washout rate）と突然死との関連を検討したので報告する。

MEMO

MEMO

MEMO

■心臓性急死研究会

代表世話人	医療法人社団あんしん会四谷メディカルキューブ	早川　弘一
世話人	新潟大学	相澤　義房
	日本医科大学多摩永山病院	新　博次
	心臓血管研究所付属病院	飯沼　宏之
	北里大学	和泉　徹
	富山医科薬科大学	井上　博
	岡山大学	大江　透*
	慶應義塾大学	小川　聡
	獨協医科大学	徳留　省悟*
	愛知県病院事業庁	外山　淳治

（五十音順）

顧　問	学校法人群馬パース学園群馬パース大学付属研究科	岡田　了三
	関東中央病院	杉本　恒明
	聖マリアンナ医科大学	村山　正博

＊第18回研究会当番幹事

事務局	日本医科大学多摩永山病院	新　博次
	日本医科大学多摩永山病院	小谷英太郎

〒206-8512　東京都多摩市永山 1-7-1
TEL：042-371-2111　FAX：042-372-7379
E-mail：scdc@nms.ac.jp